ISSN 2423-5695

التیام

نشریه علمی ترویجی

بیماری های دهان و دندان: مشکل جدی فراروی سلامت حیوانات همراه

سردبیر مهمان
دکتر آذین توکلی

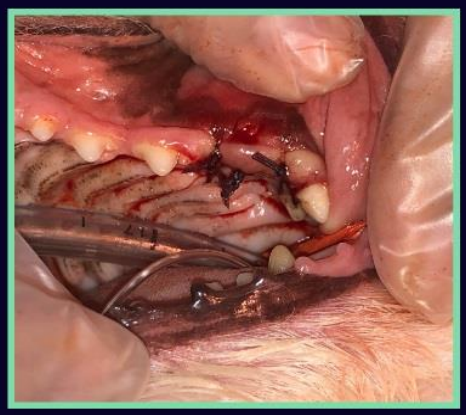

دوره ۶. شماره ۱. ۱۳۹۸

به نام خدا

التیام

نشریه علمی ترویجی انجمن جراحی دامپزشکی

با اعتبار علمی ترویجی به شماره ۸۴/۱۸/۸۰۵۵ مورخ
۱۳۹۳/۱۰/۲۵ از وزارت علوم، تحقیقات و فناوری

دوره ۶. شماره ۱. ۱۳۹۸

التیام

بیماری‌های دهان و دندان:
مشکل جدی فراروی حیوانات همراه

Print ISSN: 2423-5695

صاحب امتیاز: انجمن جراحی دامپزشکی ایران

آدرس دبیرخانه: خراسان رضوی - مشهد - بزرگراه آسیایی - روبروی بیمارستان رضوی - بیمارستان و پلی‌کلینیک تخصصی دامپزشکی دانشگاه فردوسی مشهد، کد پستی: ۹۱۸۷۱۹۵۷۸۶

تلفن: ۳۶۵۷۹۴۳۰- ۰۵۱ نمابر: ۳۶۵۷۹۴۳۰- ۰۵۱

وب‌سایت: www.eltiamjournal.ir

پست الکترونیکی: eltiam.ivsa@gmail.com

بکارگیری علوم در اموراجرایی از اهداف اصلی مجله "التیام" است. نگاهی به آموزش دامپزشکی نشانگرروندهای بکارگرفته شده در حوزه های مختلف علوم دامپزشکی است. عنوان اصلی این شماره از مجله التیام بنده را بر این داشت تا مروری بر رخدادهای آموزشی در زمینه دندان و دندانپزشکی کنم. بدون تردید در سرفصل‌های مختلف علوم تشریحی، بافت شناسی، فیزیولوژی، فارماکولوژی، آسیب شناسی، باکتری شناسی و سایر علوم پایه و پاتوفیزیولوژی نگاه به دندان و آسیب‌های آن آورده شده است ولیکن شاید این نگاه به گونه‌ای است که امروزه اگر نظر سنجی از بسیاری از دامپزشکان صورت گیرد، کمتر همکاری آشنایی کاملی مثلا با بیماری‌ها یااصلا بافت پریودونتال داشته باشند، در جایی که شاید دندان و اهمیت آن بخش نسبتا بزرگی از خدمات دامپزشکی را در حوزه‌های مختلف دام‌ها به خود اختصاص می‌دهد. این قسمت‌ها نه تنها منجر به بهبود فعالیت و آسایش دام‌ها می‌گردند بلکه در آمدزایی بسیار قابل توجهی برای دست اندرکاران آن دارند. مثلا بسیاری از صاحب نظران معتقدند که بیشتر اسب‌ها حداقل یک بار در سال باید دندان‌هایشان سوهان زده شود و این فعالیت ممکن است حتی بسیار بیشتر از این باشد و رخدادهای مشابه در مورد سایر گونه‌های جانوری بویژه دامهای کوچک هم به شکل جدی جلب توجه می‌کند.

نگارش متون تخصصی در مجله التیام با نگرشی بر زمینه‌های کاری بسیار مهم و ارزنده علوم دامپزشکی می‌تواند بر بارنظری و عملی همکاران دامپزشک بیفزاید و این افزایش در نهایت منجر به اجرای خدمات بسیار بهتر برای دام و آسایش بیشتر دام گردد.

مجله التیام با دعوت از دست اندرکاران متخصص در هر زمینه تخصصی، به عنوان سردبیر مهمان و همچنین دعوت از نگارندگان محترم درزمینه‌های مرتبط شکل می‌گیرد و هر شماره چشم‌انداز اصلی در مورد تخصصی خاص را به خود اختصاص می‌دهد، زمینه‌هایی مانند مفصل اسب، تصویربرداری تشخیصی گاو، مدیریت زخم، بیوشیمی بالینی دامهای کوچک و دندانپزشکی از این چشم‌اندازها بوده‌اند. همچنین مجله از دریافت مقالات علمی ترویجی همکاران محترم استقبال می‌کند و حتی الامکان مقاله مربوط به هر حوزه را در شماره های خاص خود منتشر می‌نماید. لطفا برای ارسال مقالات به نشریه حتما دستورالعمل نشریه را مطالعه فرموده و بر آن اساس مقاله خود را تنظیم فرمایید، مقالات دریافتی برای داوری ارسال گشته و در صورت گذر از این مرحله منتشر خواهند شد. مجددا تاکید می‌نمایم مقالات پذیرفته شده در مجله التیام بیشتر بار ترویجی در زمینه خاص را به خود اختصاص می‌دهند و تنها تعداد معدودی از مقالات که چنین باری به همراه داشته باشند در هر شماره پذیرفته می‌شوند.

دکتر احمدرضا محمدنیا

سردبیر مجله التیام

فهرست مطالب

سخن سردبیر

خوشبختانه امروزه شرایط ویژه‌ای جهت تخصصی و فوق تخصصی شدن علوم بالینی در دامپزشکی فراهم شده است. کشور عزیزمان نیز از این مهم بی بهره نبوده و دامپزشکان با توجه به علاقه و انگیزه خود، در صدد کسب مهارتهای تخصصی دامپزشکی برآمده‌اند هر چند در سطوح فوق تخصصی آموزش‌های آکادمیکی در کشور وجود ندارد. متاسفانه باوجود فراوانی بیماریهای دندان، علم دندانپزشکی هنوز از جمله علوم بالینی در حیطه دامپزشکی است که مهجور مانده است. در سرفصل درسی دکترای حرفه ای دامپزشکی این مبحث عموما فراموش شده و در دوره تخصصی نیز به صورت ویژه به آن پرداخته نمی شود و از آنجاییکه به عنوان تخصصی مجزا انگاشته نشده، بین رشته‌های جراحی، داخلی و رادیولوژی به موازات همپوشانی ایجاد می‌شود.

در بین علوم بالینی تخصصی، دندانپزشکی در این میان جایگاه ویژه‌ای دارد، زیرا بیماری شماره یک تشخیص داده شده در دامهای کوچک بیماری‌های دهان و دندان است. ۷۰ تا ۸۰ درصد سگ‌ها و گربه ها تا سن سه سالگی حداقل یک دندان با عارضه و نیازمند درمان در دهان خود دارند. از طرفی تحقیقات نشان داده‌اند عفونتهای‌های دندان و دهان می‌توانند به سایر اندام‌ها و سیستم‌های بدن سرایت کرده و سلامت عمومی را به خطر بیندازند. سگ‌ها و گربه ها بیشتر از دهانشان برای گرفتن غذا و همچنین نزاع استفاده می‌کنند به همین دلیل بیماری های حفره دهانی در این دامها از فراوانی بیشتری برخوردار است. همچنین مشکلات مادرزادی و اکتسابی فراوانی در دهان دامهای کوچک ایجاد می شود که نیازمند مداخله درمانی می باشند. متاسفانه با وجود میزان بالای وقوع بیماریهای دهان و دندان، بیشتر از ۶۰ درصد صاحبان حیوانات خانگی از این مطلب آگاه نیستند که با رعایت بهداشت دهان حیوان خود می توان از بروز بیماری های دندانی جلوگیری کرد.

با توجه به فراوانی وقوع بیماری‌های دهان و دندانی اغلب کلینیک‌ها و بیمارستان های دامپزشکی، طیف متفاوتی از خدمات دندانپزشکی را ارایه می‌دهند. هدف نهایی رسیدن به ارایه خدمات دندانپزشکی در سطحی معادل با استانداردهای جهانی است. سهم اصلی در ارایه خدمات دندانپزشکی معاینه دهان و دندان، جرمگیری و کشیدن دندان است. سایر خدمات شامل درمان ریشه، ترمیم، ارتودنسی، مدیریت و درمان شکستگیهای فک و دندان می‌باشد که در مراکز درمانی پیشرفته با امکانات بالاتر قابل انجام است.

بسیار موجب مباهات است که انجمن جراحی دامپزشکی ایران بر آن شد تا یک شماره از مجله علمی-ترویجی التیام را به مبحث مهم و بعضا مهجور دندانپزشکی در دامپزشکی اختصاص دهد. در این شماره سعی شد تا از طیف متنوعی از مباحث موجود در دندانپزشکی دامپزشکی و همچنین اعم از مقالات علمی-تحقیقی، مطالعات بالینی، گزارش مورد و همچنین پیشرفت‌های صورت گرفته در این زمینه گنجانده شود. همچنین علاوه بر توجه به دندانپزشکی در دامهای کوچک، دندانپزشکی در حیوانات اگزوتیک و اسب نیز لحاظ شده‌اند. امید است این شماره مجموعه نسبتا کاملی از موضوعات مختلف دندانپزشکی را پوشش داده باشد و برای خوانندگان علاقمند در این زمینه راهگشا باشد.

دکتر آذین توکلی

دانشیار بخش جراحی، دانشکده دامپزشکی، دانشگاه آزاد اسلامی، واحد گرمسار

التیام

eltiam.ivsa@gmail.com

اثرات درمانی پروبیوتیک‌ها در بیماری پریودنتال

یگانه مهرانی

رزیدنت جراحی دامپزشکی، دانشگاه فردوسی مشهد، ایران

Email: mehrani.yeganeh@um.ac.ir

چکیده

بیماری پریودنتال یکی از بیماری‌های شایع در دام‌های کوچک می‌باشد، این بیماری دارای دو مرحله می‌باشد. در مرحله انتهایی فاز التهابی در بیماران باعث التهاب در ساختارهای اطراف دندان به وسیله میکروارگانسیم‌ها می‌گردد. میکروارگانسیم‌ها بر روی ساختار دندان‌ها پلاک تشکیل می‌دهند. اولین و شایع‌ترین علامت بیماری در دام کوچک بوی بد دهان است. سایر علایم بیماری شامل تغییر رنگ، رسوبات دندانی، زخم مخاطات، تحلیل لثه، نمایان شدن ریشه می باشد.

پروبیوتیک‌ها، میکروارگانیسم‌های زنده و مشخصی هستند که درصورت مصرف در انسان یا حیوان، با اثر بر روی فلورمیکروبی بدن باعث اعمال اثرات مفید بر سلامتی میزبان می‌شوند. پروبیوتیک‌ها در پیشگیری از عفونت‌های کاندیدایی، کاهش پوسیدگی‌های دندانی، درمان بیماری‌های پریودنتال موثر می‌باشند. این مقاله به کاربرد پروبیوتیک‌ها در درمان بیماری پریودنتال می‌پردازد.

واژه‌های کلیدی: پروبیوتیک، پریودنتال،علائم، التهاب

مقدمه

بیماری پریودنتال (Periodontal disease) یکی از بیماری‌های دهان و دندان است که بافت‌های نگهدارنده دندان را درگیر می‌نماید. بیماری پریودنتال لثه اختلالی است که به علت عفونت و التهاب در لثه و استخوان اطراف دندان‌ها ایجاد می‌شود، این مشکل در مراحل اولیه که ژنژیویت (Gingivitis) نامیده می‌شود با علائمی همچون تورم و التهاب لثه، تغییر رنگ و قرمز شدن لثه، بوی بد دهان و گاهی خون‌ریزی بروز می‌کند اما در مراحل پیشرفته‌تر، پریودنتیت نامیده می‌شود. این وضعیت باعث سست شدن پیشرونده اتصالات دندانی و بافت‌های اطراف دندانی می‌شود، در نتیجه بافت لثه دچار تحلیل شده و به عقب می‌رود. در موارد شدیدتر، می‌توان بخشی از ریشه دندانی را مشاهده نمود (۱).

در صورت عدم اقدام درمانی ممکن است وضعیت وخیم‌تر شده و استخوان نگهدارنده دندان هم دچار آسیب گردد و احتمال از دست رفتن دندان افزایش یابد. بیماری پریودنتال نتیجه پاسخ التهابی در هنگام تشکیل پلاک‌های دندانی است که در اثر عوامل مختلف مثل باکتری دهانی در ناحیه پریودنتال رخ می‌دهد. بیماری پریودنتال یکی از شایع‌ترین بیماری‌های دهانی در سگ‌ها و همچنین در گربه‌ها می‌باشد. در حقیقت این بیماری از سنین ۳ سالگی به بعد در دام‌های کوچک رخ می‌دهد (۲). تقریبا ۷۰ درصد گربه‌ها و ۸۰ درصد سگ‌ها درجاتی از بیماری را نشان می‌دهند (۳).

اولین و شایع‌ترین علامت بیماری در دام کوچک بوی بد دهان است. سایرعلایم بیماری شامل تغییر رنگ، رسوبات دندانی،

زخم مخاطات، تحلیل لثه، نمایان شـدن ریشه می‌باشد. روش تشـــخیص بیماری پریودنتال اندازه‌گیری عمق پاکت دندانی (Periodontal probing depth)، میزان نمایان شدن لثه (Gingival recession)، درگیری شـــکاف (Furcation involvement) و درجاتی از حرکت دندان (Degree of tooth mobility) می‌باشـــد. رادیوگرافی برای اندازه‌گیری تخریب اســـتخوان آلوئولار در بیماران پریودنتال الزامی اســـت (۱, ۲).

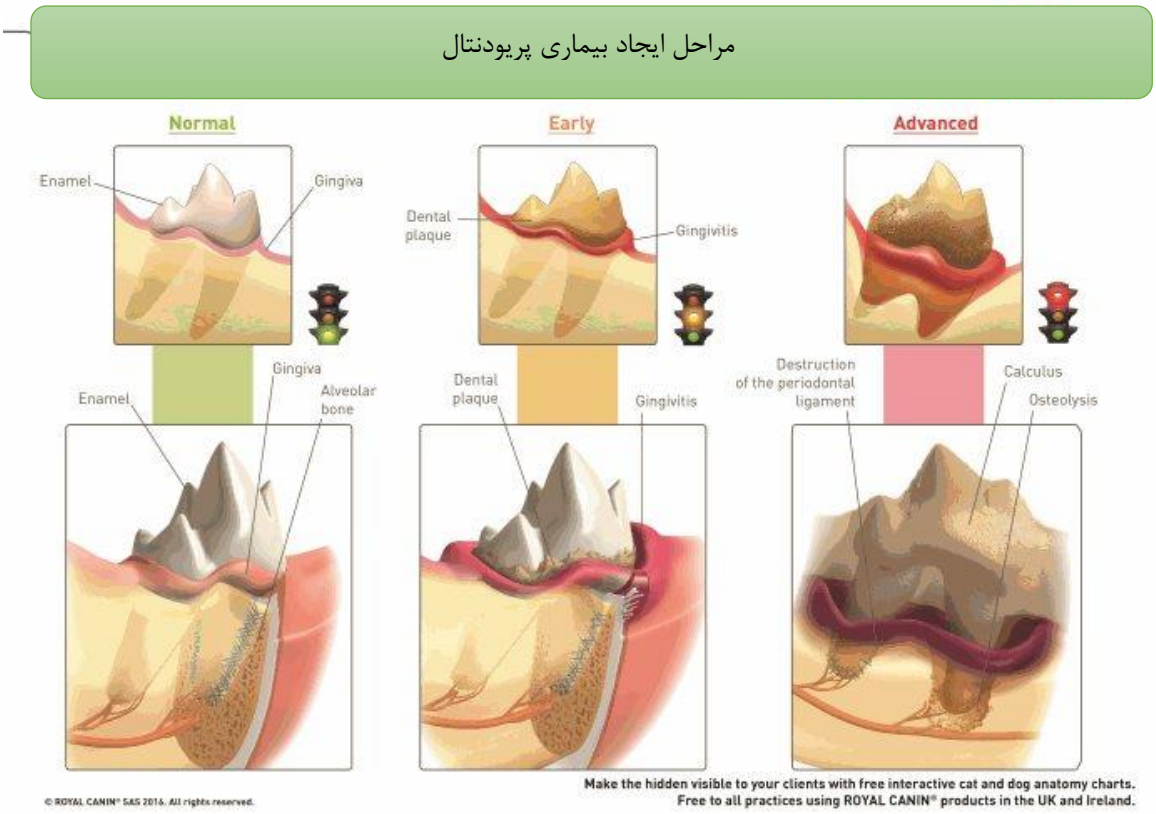

تصویر۱- روند بیماری پریودنتال. تورم، قرمزی،نمایان شدن ریشه در تصاویر فوق نشان داده شده است.

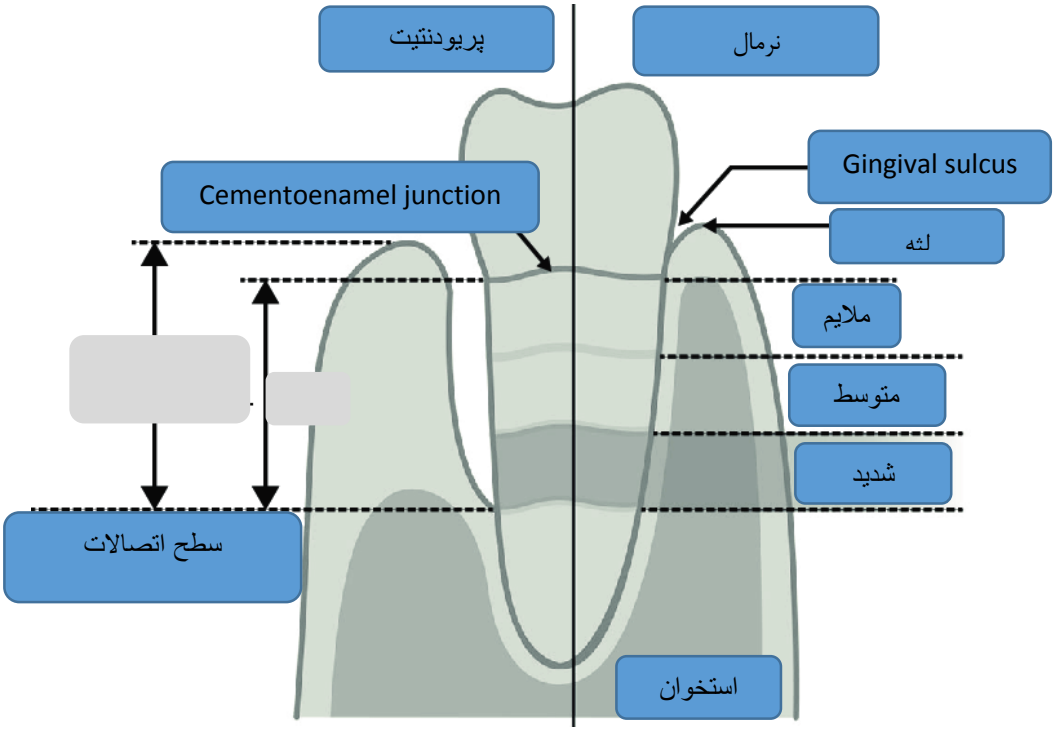

تصویر ۲- تصویر شماتیک وضعیت نرمال و درگیر بیماری پرییودنتال. در وضعیت نرمال اتصال لثه به تاج دندان نمایش داده شده است. درحالیکه در وضعیت درگیر سطح اتصالی لثه از دندان جدا شده و براساس میزان سطح لثه عقب نشینی به ترتیب ملایم، متوسط و شدید طبقه بندی شده است.

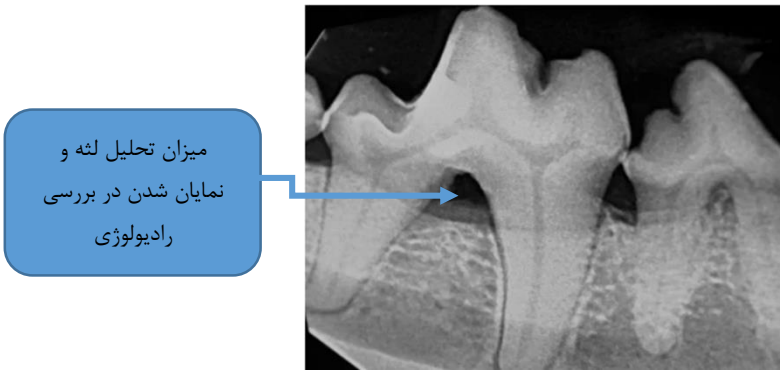

تصویر ۳- نمای رادیوگرافی از وضعیت تحلیل لثه در بیماری پریودنتال

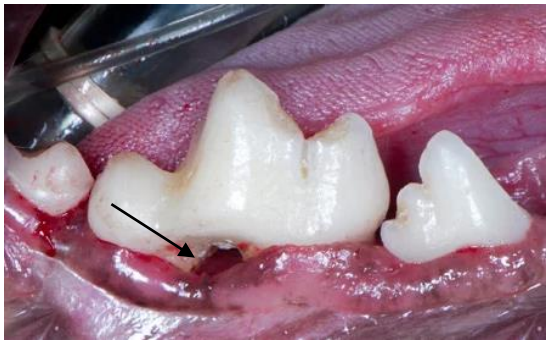

تصویر ۴- دربررسی بالینی میزان تحلیل لثه در هنگام بیماری پریودنتال نمایان شده است.

هدف از درمان بیماری جلوگیری از پیشرفت ضایعات به سایر نواحی و همچنین جلوگیری از تخریب بافت نرم و کنترل علت التهاب می‌باشد. درمان شامل برداشت پلاک دندانی، رعایت بهداشت دهانی، لاواژ دهانی و استفاده از روش جراحی می‌باشد (۲).

مطالعات بسیار محدودی در زمینه مدیریت بیماری پریودنتال به کمک پروبیوتیک‌ها در سگ و گربه صورت گرفته است. استفاده از پروبیوتیک‌ها در مدیریت بیماری دهانی در انسان مورد توجه قرار گرفته است اما استفاده از آنها در کنترل بیماری پریودنتال در سگ و گربه بسیار محدود بوده است. روند تغییرات بیماری در انسان و دام کوچک تفاوتی ندارد.

نقش پروبیوتیکها در درمان:

واژه پروبیوتیک از دو کلمه‌ی یونانی "پرو" و "بیوتیک" به معنی "برای حیات" منشأ گرفته است. این واژه اولین بار توسط Stillwell و Lilly در سال ۱۹۶۵ به منظور توضیح مواد ترشحی به وسیله یک میکروارگانیسم که رشد یک میکروارگانیسم دیگر را تحریک می‌کند استفاده شد و بنابراین، متضاد واژه آنتی‌بیوتیک است(۴). پروبیوتیک‌ها توانایی مهار میکروب‌های بیماری‌زا را دارند. همچنین فاکتورهای ضدمیکروبی متعددی مانند باکتریوسین‌ها، اسیدهای آلی مختلف و بیوسورفاکتانت‌ها را تولید می‌کنند (۵, ۶). پروبیوتیک‌ها، میکروارگانیسم‌های زنده و مشخصی هستند که درصورت مصرف در انسان یا حیوان، با اثر بر روی فلور میکروبی بدن باعث اعمال اثرات مفید بر سلامتی میزبان می‌شوند (۵, ۷). مشخصه‌ی مهم باکتری‌های پروبیوتیک، توانایی این باکتری‌ها برای سرکوب ازدیاد ارگانیسم‌های بیماری‌زا و قدرت بیماری‌زایی آنها می‌باشد. باکتری‌های تولید کننده اسیدلاکتیک، جایگاه‌های مورد نظر جهت قرارگیری باکتری‌های بیماری‌زا را اشغال کرده و از اتصال باکتری‌های بیماری‌زا و اثرات آنها جلوگیری می‌نمایند. همچنین فاکتورهای ضدمیکروبی و باکتریوسین‌های متعددی تولید می‌کنند که شامل آنتی‌بیوتیک‌ها، غیرآنتی‌بیوتیک‌ها و پپتیدهای ضدمیکروبی حلقوی است. تولید اسیدهای آلی از جمله اسیدلاکتیک و اسید استیک از مواد ضدمیکروب دیگر می‌باشند (۵, ۸).

معمول‌ترین میکروارگانسیم‌های پروبیوتیکی به دو گروه باکتری‌ها و قارچ‌ها تقسیم می‌شوند. بعضی از این میکروارگانیسم‌ها سویه‌های انتخابی باکتری‌های لاکتوباسیلوس (Lactobacilli) و بیفیدوباکتریوم (Bifidobacterium) هستند، گرچه گونه‌هایی از انتروکوکوس (Enterococcus)، استرپتوکوکوس (Streptococcus) و اشرشیاکلای (Escherichia coli) نیز برای این منظور استفاده می‌شوند. از مخمرها نیز ساکارومیس سروزیزیه (Saccharomyces cerevisiae)، ساکارومیسس بولاردی (S. boulardii) را می‌توان به عنوان پروبیوتیک نام برد. بیشتر باکتری‌های لاکتوباسیلوس و بیفیدوباکتریوم بی‌خطر تشخیص داده شده‌اند. به جز سترپتوکوکوس و انتروکوکوس، سایر باکتری‌های مولد اسید

لاکتیک به ندرت برای انسان و حیوان بیماری‌زا هستند (۶).

تصویر ۵: نمای میکروسکوپ الکترونی از پروبیوتیک‌ها

بـه منظور بهبود قـابلیـت زنـده‌مانی پروبیوتیک‌ها، امروزه از تکنیک ریزپوشـــانی با پوشـــش‌های مختلف هیدروکلوئیدی (کاراگینان، زانتان، ژلاتین، آلژینات، کیتوزان و ....) اســـتفاده می‌شـود. در این میان آلژینات سـدیم به‌طور گسـترده‌تری در ریزپوشـانی پروبیوتیک‌ها مورد اسـتفاده قرار گرفته اسـت (۹، ۱۰). همچنین بیان شـده است که مخلوط کردن گلیسرول با آلژینات در پوشینه‌سازی پروبیوتیک‌ها، بقای این باکتری‌ها را در شرایط انجماد شدید بهبود می‌دهد (۱۱). علاوه بر حفاظت مناســب باکتری‌های پروبیوتیک از عوامل نامســاعد محیطی، چیزی کـه در این میـان مهم بوده و در اکثر مطـالعات به آن توجه کمی شـده است، آزادسازی هدفمند و قوی باکتری‌های پروبیوتیک در ارگان‌های مختلف می‌باشد (۱۱).

پیشـــگیری از عفونت‌های کاندیدایی، کاهش پوســـیدگی‌های دنـدانی، درمـان بیمـاری‌های پریودنتال موثر می‌باشـــند. در مطالعه‌ای اثرات ضدپوسیدگی پروبیوتیک‌ها به اثر بازدارندگی ارگانســـیم‌های پروبیوتیک از تشـــکیل بیوفیلم، کاهش تولید گلوکان توسط استرپتوکوک موتانسف کاهش رشد باکتری‌های کاریوژنیک نسبت داده‌اند. (۱۲،۱۳)

جدول ۱: میکروارگانیسم‌هایی که به عنوان پروبیوتیک بررسی شده‌اند.

Lactobacillus	**Bifidobacterium**	**Enterococcus**	**Streptococcus**	**Lactococcus**
L.acidophilus *L.brevis* *L.casei* *L.curvantus* *L.fermentum* *L.gasseri* *L.johnsonii* *L.reuteri* *L.rhamnosus* *L.salivarius*	*B.adolescentis* *B.animalis* *B.bifidum* *B.breve* *B.infantis* *B.longum* *B.thermophilum*	*E.faecalis* *E.faecium*	*S.thermophilus*	*L.lactis subsp. cremoris* *L.lactis subsp. lactis*
Propionibacterium *P.freudenreichii* *P.freudenreichii subsp.shermanii* *P.jensenii*		Yeast *Kluyveromyces lactis* *Saccharomyces boulardii* *Saccharomyces cerevisiae*		Others *Leuconostoc mesenteroides* *Pediococcus acidilactici* *E.coli Nissle* 1917

تاثیرات پروبیوتیک‌ها:

کاهش پوسیدگی دندان در کودکان (۱۵)

بر مهار رشد پاتوژن‌ها در شرایط آزمایشگاهی و بالینی (۱۶)

درمان بیماران مزمن پریودنتال (مدیریت پس از جراحی) (۱۷)

تاثیرات مثبتی بر روی بیماری‌های دهان و عفونت مخمری (۱۸)

افزایش معنادار سطح استخوان آلوئول در بررسی رادیولوژی (۱۹)

کاهش باکتری استرپتوکوکوس (S. mutans) در بیماری مزمن پریودنتال (۲۰)

اثرات مهارکننده قوی بر روی پاتوژن‌های گرم منفی بیماری‌زای پریودنتال (۲۱)

تشکیل بیوفیلم بر روی دندان - مانع از تاثیر عوامل بیماری‌زا بر روی بافت دهان (۲۲)

Nackaerts و همکاران در سال ۲۰۰۸ تغییرات رادیولوژی استخوان آلوئول در درمان بیماری پریودنتال با باکتری‌های مفید استرپتوکوکوس (Streptococcus sanguinis, Streptococcus salivarius, Streptococcus mitis) را مورد ارزیابی قرار دادند. ۸ سگ نر با درگیری ملایم پریودنتال، به صورت موضعی در محل عارضه باکتری خالص با سوزن کند تزریق گردید. در پایان مطالعه افزایش معنادار سطح استخوان آلوئول، بعد از ۱۲ هفته مشخص گردید (۱۹).

مدلهای درمانی انجام شده:

در مطالعات انسانی انجام شده، پروبیوتیک‌ها باعث تغییراتی مثبت، در مدیریت و درمان بیماری پریودنتال شده‌اند. نام برخی از این پروبیوتیک‌ها در ادامه بیان شده است: (۱۳ ، ۱۴)

Lactobacillus rhamnosus

Devkar و همکاران در سال ۲۰۱۲ اثرات Streptococcus oralis و S. uberis بر مهار رشد پاتوژن‌ها در شرایط آزمایشگاهی و بالینی مورد ارزیابی قرار دادند. تحقیقات نشان داد که پروبیوتیک‌ها در سلامت پریودنتال موثر می‌باشند (۱۴).

Iniesta و همکاران در سال ۲۰۱۲ اثرات تجویز خوراکی پروبیوتیک Lactobacilli reuteri را مورد بررسی قراردادند، پروبیوتیک باعث کاهش پاتوژن‌های بیماری پریودنتال گردید (۱۸).

Näse و همکاران در سال ۲۰۰۱ نشان دادند که استفاده از پروبیوتیک Lactobacillus rhamnosus باعث کاهش پوسیدگی دندان در کودکان می‌گردد (۱۵).

در بررسی موارد انسانی بیشترین روش مورد استفاده، روش خوراکی می‌باشد، روش خوراکی شامل : ۱. استفاده طولانی مدت از قرص‌های پروبیوتیک ، ۲. محصولات لبنی می‌باشد.

می‌توان از پروبیوتیک‌ها به عنوان درمان جایگزین بیماری پریودنتال استفاده کرد. برای بررسی دقیق‌تر نیاز به انجام آزمایش‌های بیشتر است. با توجه به مطالب گفته شده می‌توان به آینده استفاده از پروبیوتیک‌ها در درمان بیماری پریودنتال امیدوار بود، نیاز به تغییر در روش‌های استفاده از آن در حیوانات می‌باشد.

Lactobacillus plantarum
Streptococcus oralis
Streptococcus uberis
Lactobacilli reuteri

منابع

1. Gorrel C, Andersson S, Verhaert L. Veterinary dentistry for the general Practitioner2: veterinary dentistry for the general practitioner: Elsevier Health Sciences; 2013.

2. Crossley D. Dentistry for small animal practitioners: periodontal disease in carnivores. Dentistry for small animal practitioners. 2005:1-17.

3. Niemiec BA. Periodontal disease. Topics in companion animal medicine. 2008;23(2):72-80.

4. Lilly DM, Stillwell RH. Probiotics: growth-promoting factors produced by microorganisms. Science. 8-747:(3659)147;1965

5. Kasra-Kermanshahi R, Rezai P. Probiotics and Prebiotics in medicine and dentistry. Iranian Journal of Medical Microbiology. 2015;9(3):1-13.

6. Bonyadi F, Tukmechi A, Mohebalian H. An overview of probiotics and their role in cancer management. Journal of Mazandaran University of Medical Sciences. 2014;24(112):128-40.

7. Vejdani R, Bahari A, Zadeh AM, Azmi M, Ebrahimi-Daryani N, Hashtroudi AA, et al. Effects of lactobacillus casei probiotic on mild to moderate ulcerative colitis: a placebo controlled study. Indian Journal of Medical Sciences. 2017;69(1):24-8.

8. Jayaram P, Chatterjee A, Raghunathan V. Probiotics in the treatment of periodontal disease: A systematic review. Journal of Indian Society of Periodontology. 2016;20(5):488.

9. Zanjani MK, Mohammadi N, Ahari H, Tarzi BG, Bakhoda H. Effect of microencapsulation with chitosan coating on survival of Lactobacillus casei and Bifidobacterium bifidum in ice cream. Iranian Journal of Nutrition Sciences & Food Technology. 2014;8(4):1.25-34

11. Pourjafar H, Noori N, Gandomi H, Basti AA. Study of protective role of double coated beads of calcium alginate-chitosan-eudragit S100 nanoparticles achieved from microencapsulation of Lactobacillus acidophilus as a predominant flora of human and animals gut. Journal of Veterinary Research. 2016;71(3).

12. Mortazavian A, Razavi SH, Ehsani MR, Sohrabvandi S. Principles and methods of microencapsulation of probiotic microorganisms. Iranian Journal of Biotechnology. 2007;5(1):1-18.

13. Riccia DD, Bizzini F, Perilli M, Polimeni A, Trinchieri V, Amicosante G, et al. Anti-inflammatory effects of Lactobacillus brevis (CD2) on periodontal disease. Oral diseases. 2007;13(4):376-85.

14. Devkar N, Chauhan VS, Vibhute A. Probiotics and prebiotics in periodontal disease-revisited. Journal of Dental & Allied Sciences. 2012;1(1):18-20.

15. Näse L, Hatakka K, Savilahti E, Saxelin M, Pönkä A, Poussa T, et al. Effect of long–term consumption of a probiotic bacterium, Lactobacillus rhamnosus GG, in milk on dental caries and caries risk in children. Caries research. 2001;35(6):412-20.

16. Vivekananda M, Vandana K, Bhat K.

Effect of the probiotic Lactobacilli reuteri (Prodentis) in the management of periodontal disease: a preliminary randomized clinical trial. Journal of oral microbiology. 2010;2(1):5344.

17. Kõll-Klais P, Mändar R, Leibur E, Marcotte H, Hammarström L, Mikelsaar M. Oral lactobacilli in chronic periodontitis and periodontal health: species composition and antimicrobial activity. Oral microbiology and immunology. 2005;20(6):354-61.

17. Mohanty R, Nazareth B, Shrivastava N. The potential role of probiotics in periodontal health. RSBO (Online). 2012;9(1):85-8.

18. Iniesta M, Herrera D, Montero E, Zurbriggen M, Matos AR, Marín MJ, et al. Probiotic effects of orally administered Lactobacillus reuteri-containing tablets on the subgingival and salivary microbiota in patients with gingivitis. A randomized clinical trial. Journal of clinical periodontology. 2012;39(8):736-44.

19. Nackaerts O, Jacobs R, Quirynen M, Rober M, Sun Y, Teughels W. Replacement therapy for periodontitis: pilot radiographic evaluation in a dog model. Journal of clinical periodontology. 2008;35(12):1048- 2.

20. Teanpaisan R, Piwat S, Dahlen G. Inhibitory effect of oral Lactobacillus against oral pathogens. Letters in applied microbiology. 2011;53(4):452-9.

21. Matsubara VH, Bandara H, Ishikawa KH, Mayer MPA, Samaranayake LP. The role of probiotic bacteria in managing periodontal disease: a systematic review. Expert review of anti-infective therapy. 2016;14(7):643-55.

22. Ionel A, Lucaciu O, Moga M, Buhatel D, Ilea A, Tabaran F, et al. Periodontal disease induced in Wistar rats-experimental study. Human and Veterinary Medicine. 2015;7(2):90-5.

Abstract in English

Evaluation of Application of Probiotics in Periodontal Disease

Yeganeh Mehrani

Resident of veterinary surgery, Ferdowsi University of Mashhad, Iran

Email: Mehrani.yeganeh@um.ac.ir

Periodontal disease is the number one health problem in small animal patients. Periodontal disease is generally described in two stages, gingivitis and periodontitis .
Periodontitis is the later stage of the disease process and is defined as an inflammatory disease of the deeper supporting structures of the tooth (periodontal ligament and alveolar bone) caused by microorganisms. It is caused by plaque buildup on teeth. The plaque is a smooth membrane, adhesive, contaminated with saliva bacteria and debris .
Normal gingival tissues are pink in color, and have a thin, knife-like edge, with a smooth and regular texture.
The first clinical sign of gingivitis is erythema of the gingiva. This is followed by edema, gingival bleeding during brushing or after chewing hard/rough toys, and halitosis.
Probiotics are live micro-organisms administered in adequate amounts with beneficial health effects on the host.The presence of these organisms is an indicator of good periodontal health .
Probiotics are effective in preventing candidiasis, reducing dental caries, and treating periodontal diseases. This article discusses the use of probiotics in the treatment of periodontal disease.
Key Words: Probiotic, Priodental, Clinical Signs, Inflammatory

التیام

eltiam.ivsa@gmail.com

مدیریت شکستگی دندان در دامهای کوچک

فائزه علی پور

متخصص جراحی دامپزشکی، دامپزشک بخش خصوصی، مشهد، ایران.

Email: faezeh.alipoor@gmail.com

چکیده

شکستگی دندان در سگ ها و گربه ها یکی از یافته های بالینی شایع در بیماران ارجاعی به دامپزشکان طب حیوانات خانگی است. دامپزشکان تقریبا هر روز بیمارانی با شکستگی و پوسیدگی دندان، خونریزی پالپ و سایر مشکلات دندانی مشاهده می‌کنند. بسیاری از این شرایط باعث ایجاد درد دندان می‌شود اما متاسفانه بیشتر شکستگی های دندان فقط از طریق معاینه کامل دهان و دندان تشخیص داده می‌شوند که اغلب توسط صاحب حیوان نادیده گرفته می‌شوند. حیوانات خانگی ممکن است تا مدتها به صورت خاموش از شکستگی دندان رنج ببرند تا زمانیکه شکستگی دندان منجر به عفونت پیشرفته شود. امروزه با پیشرفت تکنیک‌های جدید، کشیدن دندان تنها راه حل درمان نیست. دندان‌های حیوانات کوچک به خوبی به روش‌های درمانی موجود به ویژه درمان ریشه (اندودونتیک) پاسخ می‌دهند. این مقاله قصد دارد گزینه‌های درمانی موجود برای مدیریت شکستگی دندان از جمله درمان کانال ریشه، درمان پالپ زنده و کشیدن دندان در حیوانات کوچک را به صورت مختصر معرفی کند.

واژه‌های کلیدی: شکستگی، دندان، پالپ دندان، درمان ریشه

مقدمه

انواع آسیب‌ها و ضربه ها منجر به اختلالات تروماتیک در دندان های سگ می‌شود. بیشترین رخداد این آسیب‌ها، شکستگی دندان نیش (کانین) سگ است. مطالعات نشان دادند، درصد رخداد شکستگی دندان نیش تا قبل از سال ۱۹۸۰ از ۳/۴ تا ۱۰/۷ درصد از کل بیماری‌های دندانی بود. پس از آن به صورت قابل توجهی در مطالعات بعدی تا ۲۷ درصد از مشکلات دندانی گزارش شد.

شکستگی‌های دندان با نوع استفاده از سگ ارتباط دارد. برای مثال سگ‌های پلیس و نگهبان در اثر درگیری‌های بیشتر احتمال شکستگی‌های دندان بیشتری دارند. در اکثر موارد دندان نیش و دندان‌های پیشین بیشترین رخداد و درگیری را دارند(۲).

دندان نیش در سگ‌های کار در معرض نیروهای متعدد فشاری، برشی و کششی است. ظاهر بلند و باریک این دندان باعث افزایش احتمال آسیب و شکستگی دندان در زمان تمرین و کار می‌شود. اگر بدون درمان رها شود، بسته به وسعت جراحت و درگیری پالپ دندانی، دندان شکسته منجر به بیماریهای پالپی (اندودونتیک) و اطراف ریشه ای (پریاپیکال) می‌شود (۳).

در گذشته دامپزشکان دندان شکسته را می‌کشیدند به این دلیل که روشی ارزان و ساده بود. در طی سال‌های اخیر با گسترش تکنیک‌های جدید، ترمیم دندان شکسته گسترش یافته است. یکی از فاکتورهای بسیار مهم در افزایش کاربرد

روش‌های ترمیمی، تولید و استفاده از مواد مستحکم و مناسب است مانند کست‌های فلزی که به صورت روکش دندان مورد استفاده قرار می گیرد.(۲)

سگ‌های نژاد کوچک خانگی از شکستن دندان معاف نیستند به دلیل رفتارهای غلط، جویدن های مخرب مانند جویدن قفس و افزایش تمایل به جویدن اسباب بازیها و تشویقی‌های سفت و سخت، استخوان و غیره که در پت شاپ ها به فروش می‌رسند (تصویر۱).

تصویر۱- شکستگی دندان پیش آسیا چهارم فک بالا در سگ یک سال و هشت ماهه با عادت جویدن اشیا سخت و سفت. (آرشیو شخصی نویسنده)

شکستگی‌های دندان

ازآنجاییکه سگ‌ها و گربه ها با شکستگی دندان معمولا درد را نشان نمی‌دهند، شکستگی های دندان علائم بالینی بارزی ندارند. لذا شکستگی‌های ظریف دندان بدون در معرض قرار گرفتن پالپ دندان و یا تغییر رنگ دندان نیازمند رادیوگرافی و متعاقب آن درمان بر اساس یافته‌های رادیوگرافیک است (تصویر ۲).

تصویر ۲: الف) تصویر رادیوگراف آبسه اطراف ریشه دندان پیش آسیا چهارم (فلش ها محدوده آبسه را نمایش میدهند) که در تصویر ب از لحاظ ظاهری علامتی جز شکستگی ندارد. ب) شکستگی دندان پیش آسیا چهارم در یک قلاده سگ مخلوط اشپیتز ۶ ساله (آرشیو شخصی نویسنده)

بیشتر شکستگی‌های دندان فقط از طریق معاینه کامل دهان و دندان تشخیص داده می‌شوند. متاسفانه، حیوانات خانگی ممکن است ماه‌ها و سال‌ها به صورت خاموش از شکستگی دندان رنج ببرند تا زمانیکه شکستگی دندان منجر به عفونت پیشرفته شود تا سرانجام باعث کاهش اشتها، بیحالی، کاهش دریافت مواد غذایی و یا باعث ایجاد فیستول در لثه و صورت و سایر علائمی شود که کمتر شایع هستند (تصویر۳).

تصویر ۳ : ایجاد فیستول در ناحیه صورت به علت عفونت پیشرفته ناشی از شکستگی دندان پیش آسیا آخر و آسیا در یک قلاده سگ ترییر ۸ ساله (آرشیو شخصی نویسنده)

درمان شکستگی های دندان

درمان بستگی به شدت و گسترش عارضه و مدت زمانیکه از شکستگی دندان گذشته است، دارد. اینکه پالپ دندان در معرض قرار گرفته است یا خیر، تغییرات رادیوگرافی و وضعیت بافت‌های نگهدارنده اطراف دندان مبتلا برای انتخاب رهیافت درمانی حائز اهمیت است.

دندان شکسته در حیوانات خانگی اگرچه پالپ دندانی درمعرض قرار بگیرد یا خیر، نیاز به درمان سزیع و مناسب دارند.

سه گزینه موجود برای درمان شکستگی‌های دندان با در معرض قرار گرفتن پالپ دندان وجود دارد. و بی توجهی به این نوع شکستگی جز هیچ کدام از گزینه ها نیست و باید درمان به موقع انجام شود. این مشکل می تواند با درمان کانال ریشه، درمان پالپ زنده یا کشیدن دندان باشد.

اولین و بهترین گزینه برای درمان شکستگی دندان که از لحاظ موارد دیگر سالم است، درمان کانال ریشه است. در این روش بافت ریشه دندان عفونی (پالپ) خارج می‌شود، دارو برای جلوگیری از عفونت باکتریایی مورد استفاده قرار می‌گیرد. بیشترین کاربرد این روش برای دندان‌های نیش در سگ و گربه و دندانهای سوم و چهارم پیش آسیا فک بالا و اولین آسیا فک پائین است. اگرچه که در همه دندانها قابل انجام است. مزایای درمان ریشه نسبت به کشیدن دندان شامل موارد زیل است:

- حفظ دندان
- حفظ مقاومت فک
- کاهش درد ناشی از جراحی (به ویژه دندان های بزرگ)
- کاهش خطرات ناشی از جراحی

درمان پالپ زنده (VPT) تنها در توله های کمتر از ۱۸ ماه توصیه می شود. به این دلیل که دندان به صورت کلی در این سن به اندازه کافی برای درمان ریشه بالغ نشده است. درمان کانال ریشه دندان تا زمانیکه ریشه دندان بالغ می شود، پیش آگهی بهتر دارد. هرچند، اگر قرار است درمان پالپ زنده انجام شود باید هرچه سریعتر انجام شود.

گزینه نهایی برای درمان، کشیدن دندان مبتلا است. انتخاب این گزینه درمانی بستگی به دندان مبتلا، درجه شکستگی و سایر بیماری‌ها دارد. کشیدن دندان حداقل گزینه ایده آل برای دندان‌های استراتژیک به عبارتی دندان‌های مفید است که شامل دندان نیش و دندان‌های پیش آسیا چهارم فوقانی و آسیا پائین در سگ‌ها است. دلایلی وجود دارد که دندان نباید کشیده شود:

۱- دندان‌های بزرگ با ریشه‌های خیلی بزرگ هستند. (ریشه دندان نیش در سگ دوبرابر طول تاج و پهن‌تر از تاج دندان است. کشیدن این دندان‌ها نیاز به جراحی‌های تهاجمی‌تر دارند و کشیدن این دندان‌ها به سادگی انجام نمی‌شود).

۲- دندان عملکرد مهمش را که برای جویدن بسیار مهم می-باشد، از دست داده است.

۳- مشکلات ارتودنسی ممکن است در نتیجه از دست دادن دندان ایجاد شود.

نکته: باید تلاش کنیم دندان شکسته که از نظر سایر مسائل مشکلی ندارند، کشیده نشوند.

شکستگی‌های ساده تاج دندان را می‌توان با روش‌های مختلف درمان کرد. که مشاهده این نوع شکستگی‌ها در معاینات معمول دهانی بسیار شایع است و به ویژه در سگ های بزرگ. دندانی که بیش از همه درگیر می‌شوند، دندان‌های کارنازیال است که دندان‌های اصلی جویدن هستند. با این حال، همه دندان‌ها می‌توانند شکستگی داشته باشند. این شکستگی‌ها تقریبا همیشه منجر به قرار گرفتن ساختارهای زیرین که دنتین نامیده می‌شود، می‌گردد. این مسئله باعث آشکار شدن توبول-های دنتین شده که شامل اعصاب می‌باشد و می تواند ایجاد درد قابل توجهی برای بیمار کند. به علاوه، برخی از این دندان-ها ممکن است یا به دلیل تروما، التهاب یا تهاجم مستقیم پالپ از طریق توبول‌های دنتین بمیرند. به همین دلیل، برای اطمینان از زنده بودن بافت‌های حفره دندان تصویر رادیوگرافی حتما تهیه شود. اگر دندانی مرده باشد (ازبین رفتن ساختار استخوانی اطراف ریشه دندان مشهود خواهد بود) نیاز درمان ریشه یا کشیدن دارد. اگر دندان هنوز به نظر برسد که زنده است، توصیه می شود با استفاده از پرکننده های باند شده میزان حساسیت دندان را کاهش داد، مسیر عفونت را مسدود و سطح دندان را برای کاهش احتمال بیماریهای پریودنتال صاف نمود.

۱- درمان کانال ریشه‌ای دندان

در دندانپزشکی حیوانات درمان کانال ریشه معمولا با هدف حفظ دندان‌های استراتژیک با بافت‌های پریودونت سالم و آسیب پالپ دندانی، انجام می‌شود.

اصول روش‌های کلی کاملا تعریف شده است که با استفاده از تکنیک‌ها و روش‌های درمان ریشه انسان است که براساس آناتومی دندان‌های سگ و گربه توسط تکنیک‌های خاص تکمیل شده است. اگرچه کیفیت پر کردن کانال ریشه بر اساس مطالعات آزمایشگاهی است اما در حال حاضر پذیرفته شده است که مهارت پزشک در احتمال دستیابی به موفقیت درمان تعیین کننده است. درمان کانال ریشه دندان تکنیک حساسی است و نیازمند دانش و تجربه کافی است که از طریق آموزش مناسب و مطالعه فراوان به دست می‌آید.

دندانپزشکان رشته دامپزشکی برای بهبود نتیجه درمان کانال ریشه بسیار کوشیده‌اند. پیشرفت‌های علمی و تحولات تکنیکی فراوانی را به کار گرفته‌اند و از توصیه‌های دندانپزشکان انسانی بهره گرفته اند. پیشرفت‌های اخیر، آماده سازی مکانیکی، تکنیک های پرکننده با گوتاپرکا و پیشرفت و بهبود مواد ترمیم کانال ریشه را ترویج می‌کند (۱).

علت اصلی پریودونتیت راس ریشه (Apical periodontitis)، میکروارگانیسم های ساکن در آن و یا متهاجم به بافت¬های اطراف ریشه از راس کانال ریشه است. به منظور پیشبرد بهبودی پریودونت راس زیشه یک معادله التهابی که به سود میزبان باشد، ایجاد یک سد فیزیکی ست که از ناحیه اطراف ریشه محافظت کند. با این هدف، روشهای درمان ریشه انجام شده است که از ماهیت مکانیکی به سمت بیولوژیکی‌تر پیشرفت داشته است تا ۳ جز اصلی را شامل شود؛ شکل دهی (Shaping)، ضدعفونی کانال و نهایتا پر کردن کانال (Obturation). درمان ریشه ناموفق درصورتیکه هرکدام از این سه مرحله به درستی انجام نشود، رخ می‌دهد.

- **شکل‌دهی کانال ریشه:** اولین قدم برای آماده¬سازی حفره دندان است که اجازه می‌دهد مواد و ابزارهای درمان ریشه در کانال حرکت داشته باشند بدون ایجاد مانع در قسمت تاج کانال ریشه دندان. اصطلاحی که در اینجا به کار می‌رود «دسترسی برای موفقیت» (Access for success) است. ضدعفونی کانال ریشه هدف ضروری در این مرحله است و بهتر است که این هدف به بهترین نحو با شکل و فرم دهی به دیواره دندان که امکان تمیز کردن را تسهیل می‌کند، انجام شود. اگر کانال دندان به خوبی و به مقدار کافی شکل دهی نشود، به مقدار کافی تمیز نمی‌شود، حتی اگر بافت پالپ دندان از کانال ریشه‌ای خارج شده باشد (تصویر ۴).

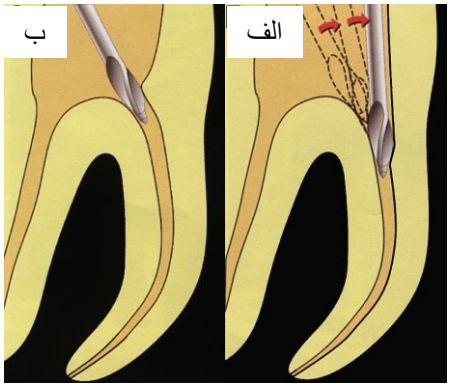

تصویر ۴: الف) موقعیت مکانی و ب) نحوه پیشرفت و حرکت ابزار یا فایل جهت شکل دهی در قسمت تاجی کانال ریشه دندان (۱)

- **شستشو و ضدعفونی:** سه معیار مهم در انتخاب ماده شستشو دهنده کانال ریشه دندان، توانایی کشتن باکتریها (قدرت ضدعفونی کنندگی)، هردو بافت پالپ زنده و نکروزه را حل کند و ساختار دنتین را حل کند. مراحل شکل دهی و تمیز کردن کانال به طور هم زمان انجام می‌شود. کانال‌ها ابتدائا شکل دهی می‌شوند و سپس به دنبال انتخاب پروتکل شستشو کاملا تمیز می‌شوند. پیشرفت‌های اخیر در آماده سازی مکانیکال ریشه دندان باعث کاهش چشمگیر مدت زمان مرحله شکل¬دهی کانال و به دنبال آن کاهش زمان تماس یا ماده شستشو کانال و افزایش قدرت ضدعفونی شده است. مطالعات زیادی در حال انجام است تا مواد شستشو دهنده مناسبتر انتخاب شود و با مواد متداولی که امروزه استفاده می‌شوند از جنبه‌های مختلف مقایسه می‌شوند. انتخاب یک ماده شستشوی کانال مناسب مهم است زیرا می‌تواند سنگ بنای ضدعفونی کانال ریشه دندان باشد. از جمله شستشو دهنده‌های متداول می‌توان کلرهگزیدین، هیپوکلریت سدیم و نسل های جدید که از ترکیبات مختلف در یک محلول استفاده شده مانند MTAD (ترکیب تتراسایکلین، اسید و دترجنت)، نام برد (۱, ۴).

- **پر کردن کانال ریشه:** هدف از پر کردن فضای کانال آماده شده از بین بردن کلیه مسیرهای نشتی از حفره دهان و بافت های اطراف به داخل کانال ریشه و پوشاندن هرگونه محرکی است که در طول کانال در طی شکل دهی و شستشو، به صورت کامل قابل حذف نیست. به ندرت ممکن است کلونیزاسیون مجدد باکتریها در نتیجه انتقال آلودگی خون توسط گردش خون آلوده (Anachoresis) از بقایای بافت پالپ و پریودنت آسیب دیده اتفاق بیفتد. ایجاد یک پوشش بدون نفوذ همراه با شکل دهی و شستشو کامل کانال ریشه دندان، یکی از کلیدهای مهم دستیابی به درمان موفق و پایدار است. در زمان پر کردن کانال ریشه ساختار سه بعدی مجموعه پالپ و دنتین را باید مد نظر قرار داد تا از هجوم باکتریها در راس ریشه جلوگیری کرد. ارزیابی کیفیت پر شدن کانال ریشه تا حد زیادی بستگی به ارزیابی نمای رادیوگراف دو بعدی دارد. تاکید بسیاری بر این مسئله است که مواد پرکننده کانال ریشه به راس ریشه می رسد نه اینکه صرفا فقط کانال را پر کند. در حال حاضر نمی-توان هیچ ماده ای را غیرقابل نفوذ در مقابل نشت در نظر گرفت(۱).

پر کردن غیرقابل نفوذ کانال ریشه را نمی¬توان بدون ماده پرکننده انجام داد زیرا گوتاپرکا و دنتین خود به خود به یکدیگر اتصال پیدا نمی‌کنند .در نتیجه برای تثبیت وپوشش کامل راس کانال ریشه از موادی استفاده می‌شود که هم به گوتاپرکا و هم دنتین ریشه اتصال می‌یابند. این مواد کمک می‌کنند تا بی-نظمی‌های دیواره داخلی کانال، کانال های جانبی جزئی را کاملا بپوشانند. استفاده از مواد خمیری برای پرکردن کانال ممکن است فضای خالی ایجاد کند که انتقال آلودگی داشته باشد. بهترین انتخاب استفاده همزمان از گوتاپرکا (گوتا پرکا یک ماده ترموپلاستیک و بی اثر زیستی (Bioinertness) و زیست سازگار (Biocompatibility) طبیعی است، بطوری که باعث تحریک سیستم ایمنی بدن نمی شود و با آن هیچ واکنشی نمی دهد. این ماده به عنوان هسته ماده پرکننده برای پر کردن کانال خالی شده ریشه دندان و عدم نفوذ باکتری ها گزینه مناسبی می باشد) با مقدار کمی پرکننده کانال که از لحاظ بیولوژیکی باهم سازگار باشند و پوشش کافی به دیواره

کانال ریشه بدهند.

پرکننده‌ها باید دارای اثر ضدمیکروبی باشند، اثر لوبریکنت برای قرار دادن گوتاپرکا داشته و بی‌نظمی‌های دیواره دنتین را پر کرده و پوشش غیرقابل نفوذ نسبت به هوا با خواص مکانیکی مناسب و سازگار با بافت زنده داشته باشد. از پرکننده‌های کانال دندانی می‌توان به ترکیبات زینک اکسید، کلسیم هیدروکسید، پرکننده‌های بر پایه رزین وگلس های یونومر و... اشاره کرد که هرکدام مزایا و معایبی دارند (۱).

-نهایتا پس از پر کردن کانال ریشه دندان، رادیوگراف برای اطمینان از رسیدن نوک گوتاپرکا به راس ریشه و پر شدن کامل کانال ریشه اخذ می‌شود وسپس انتهای گوتا با استفاده از کاتر گرم برش می‌خورد سطح دندان با استفاده از آمالگام یا کامپوزیت پوشش داده می‌شود (تصویر ۵) (۵).

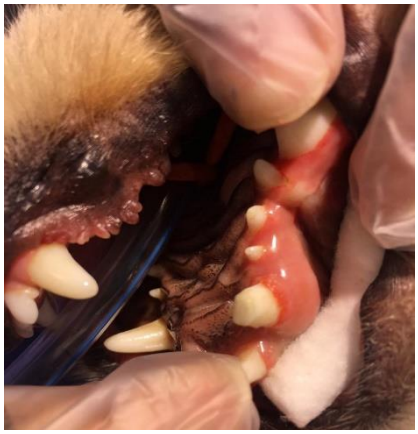

تصویر۵ – پوشش نهایی سطح شکستگی دندان نیش سگ دوساله پکینیز پس درمان کانال ریشه توسط کامپوزیت نوری. (آرشیو شخصی نویسنده)

۲- درمان پالپ زنده

درمان پالپ زنده یک روش اندودنتیک است. که پالپ در معرض قرار گرفته قسمت تاج برداشته شده و عملکرد و زنده بودن باقی مانده پالپ با پوشش توسط مواد مخصوص، حفظ می‌شود. و موادی برای افزایش تشکیل دنتین سوم (Tertiary Dentin) در آن قرار می گیرد. احتمال ابتلا به عفونت را به حداقل می رساند و ترمیم واسطه و نهایی انجام می شود (۶، ۷).

اندیکاسیون درمان پالپ زنده در سگ‌ها شامل: کاهش طول تاج دندان تا از تداخل با سایر دندان‌ها یا بافت نرم به واسطه چفت شدن نامناسب دندان‌ها روی یکدیگر شود، شکستگی‌های پیچیده تاج دندان‌های دائمی بالغ و نابالغ، که اخیرا ایجاد شده باشد، در معرض قرار گرفتن پالپ دندان برای شکستگی‌های ساده دندان در طی آماده سازی ترمیم ایجاد می‌شود (شکستگی‌های تاج بدون در معرض قرار گرفتن پالپ)، هایپوپلازی مینا، دبریدمنت پوسیدگی‌های عمقی (۷).

۳- کشیدن دندان

گاهی در برخی شکستگی‌های عمقی و پیچیده و مواردی که بافتهای پریودونت را درگیر می‌کنند، راهی جز کشیدن دندان وجود ندارد (تصویر ۶).

تصویر۶- پریودونتیت و آبسه وسیع اطراف ریشه که منجر به ایجاد فیستول بر روی گونه بیمار شده است. کشیدن دندان تنها راه درمان مناسب است. (آرشیو شخصی نویسنده)

در برخی موارد هم با صلاحدید دامپزشک و یا خواسته صاحب بیمار به دلایل مختلف از جمله مشکلات زمینه‌ای بیمار یا سن بالا که تحمل بیهوشی طولانی مدت را ندارد و یا به دلیل هزینه کمتر کشیدن دندان، سیاست درمانی به سمت کشیدن دندان است. کشیدن دندان سگ و گربه نیازمند مهارت خاصی است. تکنیک مناسب نیازمند برنامه‌ریزی دقیق است (بحث در ارتباط با تکنیک و روش‌های اصولی کشیدن دندان که بسیار حائز اهمیت است در این مقاله نمی‌گنجد).

ضرورت کشیدن دندان باید بررسی شود. مورفولوژی ریشه دندان و بافت‌ها و ساختارهای اطراف با تهیه رادیوگراف مورد بررسی قرار بگیرد. باید مطمئن بود که تمامی تجهیزات که مورد نیاز است در دسترس است و سپس اقدام به کشیدن دندان نمود. پس از کشیدن دندان باید اطمینان حاصل شود که تمامی ریشه‌های دندانی به ویژه در دندان‌های بزرگ با ریشه‌های بزرگ به صورت کامل خارج شده باشد (تصویر ۷).

تصویر ۷- الف) خروج کامل دندان دو ریشه‌ای پیش آسیا سوم فک بالا در یک قلاده سگ اشپیتز. ب) دندان سه ریشه‌ای دندان پیش آسیا سوم فک بالا گربه موکوتاه اهلی. (آرشیو شخصی نویسنده)

پس از کشیدن دندان می‌توان از پرکننده‌های حفره دندانی به منظور افزایش سرعت ترمیم، توقف خونریزی و کاهش درد بیمار استفاده کرد.

تصویر ۸: پس از کشیدن دندان پیش آسیا چهارم فک بالا در سگ تریر ۸ ساله حفره آلوئول دندان توسط مواد مخصوص تجاری موجود پر شده است و لثه بخیه شده است. (آرشیو شخصی نویسنده)

منابع:

1. Girard N, Southerden P, Hennet P. Root canal treatment in dogs and cats. Journal of veterinary dentistry. 2006;23(3):148-60.
2. Borissov I. Reconstruction of fractured canine teeth with cast metal crowns and pulpar pins. Veterinarski arhiv. 2001;71(1.۶-۳۱:(
3. Fink L, Reiter AM. Assessment of 68 Prosthodontic Crowns in 41 Pet and Working Dogs (2000–2012). Journal of Veterinary Dentistry. 2015;32(3):148-54.
4. Tomson PL, Simon SR. Contemporary cleaning and shaping of the root canal system. Primary dental journal. 2016;5(2):46-53.
5. Clark D. Endodontics of dogs and cats: an alternative to extraction. Australian veterinary journal. 1995;72:383-9.
6. Blanchard K, Koehm J. Crown Reduction and Vital Pulp Therapy in a Dog With Malocclusion. Journal of Veterinary Dentistry. 2018;35(3):217-20.
7. Luotonen N, Kuntsi-Vaattovaara H, Sarkiala-Kessel E, Junnila JJ, Laitinen-Vapaavuori O, Verstraete FJ. Vital pulp therapy in dogs: 190 cases (2001–2011). Journal of the American Veterinary Medical Association. 2014;2.۵۹-۴۴۹:(۴)۴

Abstract in English

Dental Fracture Management in Cat and dog

Faezeh Alipour

DVM, DVSc.

Email: Faezeh.alipoor@gmail.com

Dogs and cats with broken or fractured teeth are an extremely common presentation for small animal practitioners. Every day, patients will be seen with a fractured tooth, dental caries, pulpal hemorrhage or some other dental complications. Many of these conditions are a source of pain to the animal but often ignored by the owners. Extraction, usually, is not the only solution, because the teeth of small animals respond very well to advanced dental techniques, especially endodontic treatment. This paper discusses treatment options for fractured teeth including endodontic treatment, vital pulp therapy, surgical dental extraction.

التیام

eltiam.ivsa@gmail.com

دندانهای کشیده شده: دور ریختنی یا اتو گرافت فوری استخوانی؟

آذین توکلی

دانشیار بخش جراحی، دانشکده دامپزشکی، دانشگاه آزاد اسلامی، واحد گرمسار، گرمسار، ایران.

Email: azin.tavakoli@gmail.com

چکیده

دندان‌های کشیده شده همیشه یک محصول دور ریختنی قلمداد می‌شدند. کشیدن دندان پس از اقدامات پروفیلاکسی و جرم گیری، رایج ترین پروسه‌ای است که در دندانپزشکی دامهای کوچک صورت می‌گیرد. گاهی حتی به دلیل وجود بیماری‌های پریودنتال پیشرفته، شکستگی‌های فک یا حتی برخی از انواع استوماتیت‌ها تمامی دندانها کشیده می‌شوند. در نتیجه تعداد بسیاری از بافت‌های مشابه استخوانی که شاید قابلیت استفاده مجدد داشته باشند، دور ریخته می‌شوند. از آنجا که دندان ساختاری شبیه به استخوان دارد، این پرسش مطرح می‌شود که آیا این بافت‌های دور ریختنی قابلیت فرآوری و استفاده مجدد را دارند؟ در این مقاله به ویژگی‌های این محصول به ظاهر دور ریختنی و مطالعات انجام شده در این زمینه پرداخته می‌شود.

واژه‌های کلیدی: دندان کشیده، گرافت، اتوگرافت، دامهای کوچک

مقدمه

استفاده از گرافت‌های استخوانی جهت توسعه استخوان آلوئول در فک و همچنین نقیصه‌های استخوانی فک مانند شکستگی ها کاربرد دارد. یکی از رایجترین دلایل کشیدن دندان، دندان‌های غیر قابل نگهداری در اثر ابتلا به بیماری پریودنتال می‌باشد. در بیماری‌های پریودنتال که رایج‌ترین بیماری حیوانات خانگی می‌باشد، از دست رفتن اتصالات اطراف دندانی و کاهش ارتفاع استخوان آلوئول در اثر رسوب جرم و فعالیت‌های مخرب باکتریها بروز می‌یابد. روند بیماری بدین صورت است که پایداری پلاک در سطح دندان و افزوده شدن مواد معدنی موجود در بزاق به آن مانند نمک‌های فسفات، کربنات و کلسیم موجب شکل گیری جرم یا کالکولوس می شود که در مرحله اول به سطح بیرونی دندان متصل می‌باشد. با افزایش میزان جرم رسوب کرده روی دندان، شرایط جهت تشویق رسوب بیشتر جرم فراهم می‌شود. بدین ترتیب هر روز وضع بدتر از روز قبل خواهد بود. در ادامه، سیتوتوکسین و اندوتوکسین تولید شده از باکتری‌ها، موجب تخریب بافتی که در تماس با آن باشد، می‌شود. بدین صورت که ابتدا، اتصالات اپیتلیومی از سطح دندان جدا شده و در نتیجه پاکت لثه عمیق‌تر می‌شود. بافت متورم شده از سطح دندان فاصله گرفته و فضا برای پیشروی باکتری‌ها و باقی مانده غذا بیشتر فراهم می‌شود. بدین ترتیب باکتری‌های بیشتری به عمق لثه می‌روند. در نتیجه بافتهای حمایتی تخریب شده، سیمان

نکروز می‌شود. وقتی باکتری‌ها به فاصله ۰٫۵ mm از استخوان برسند، استئوکلاستها فعال شده و جذب استخوانی هم شروع می‌شود. وقتی نیمی از استخوان آلوئول هضم شود، دندان لق می‌شود. دندان لق شده، یا خودبخود می‌افتد و یا توسط دندانپزشک کشیده می‌شود. اگر بیماری پریودنتال به این مرحله برسد، آسیب غیر قابل برگشت بوده و درمانی جز حذف دندان مبتلا وجود ندارد. در مراحل اولیه که بازجذب استخوانی تنها تا حدود ۳۰ درصد ارتفاع استخوان آلوئول باشد، یا اینکه تخریب استخوانی بصورت عمودی بوده و تنها قسمتی از ریشه دندان را گرفتار نموده باشد، تلاش‌هایی برای حفظ دندان در دهان می‌شود.

از طرف دیگر، اگر دندانی کشیده شود، حفره ایجاد شده در استخوان آلوئول، موجب افت ارتفاع استخوان آلوئول دندان شده و در مواردی که قرار است کارگذاری ایمپلنت در انسان صورت گیرد، نیاز به بازسازی حفره ایجاد شده در استخوان و همچنین افزایش لبه ارتفاع استخوان می باشد. در هر دو مورد فوق استفاده از گرافت‌های استخوانی از جمله راه کارهای جبرانی بازسازی بافت استخوان است.

منشا جنینی بافت‌های استخوان آرواره، حفره آلوئول دندان و خود دندان‌ها از ستیغ عصبی بوده و عاج و سیمان که توده اصلی دندان را تشکیل می دهند حتی تا ۸۵ درصد، پروتیینهای مشابهی با بافت استخوان دارند. بنابراین به صورت تیوریک می توان پذیرفت که دندان می تواند جایگزینی برای نقیصه های استخوانی باشد. امروزه دندانهای کشیده شده محصول حذفی بالینی تلقی شده و دور ریخته می شوند (۱).

معمولا بافت استخوانی اتوجنوس که از خود بیمار تهیه می شود، استاندارد طلایی پیوندهای استخوانی تلقی می شود. اما فرآیند برداشت گرافت استخوانی دردناک بوده و محل برداشت می تواند دچار تورم، عفونت و حتی عدم ترمیم گردد.

مدلهای مطالعه شده:

اغلب مطالعات موجود برای تسریع پر شدن حفره استخوانی آلوئول دندانی در فک جهت کارگذاری ایمپلنت پس از دندان کشیده شده در انسان است. معمولا پس از کشیدن دندان، دندانها دور ریخته شده و حفره باقی مانده جهت رسیدن به همچنین آلوگرافتها، زنوگرافتها، آلوپلاستیکها نیز به عنوان جایگزینهای دیگر مطرح شده اند اما همیشه میزان جذب آنها و جایگزین شدن با بافت استخوان طبیعی مورد سوال بوده است. یک گرافت استخوانی ایده آل می بایست لخته خونی را در محل پایدار کرده، داربست مناسبی برای مهاجرت، تمایز و تکثیر سلول‌ها فراهم نموده، حاوی پروتئین‌ها و فاکتورهای رشد بوده و در نهایت بخوبی به بافت استخوانی تبدیل شود. ماتریکس‌های حاوی کلاژن از یک سو و داربست‌های معدنی از سوی دیگر با خصوصیات متفاوت، ماتریکس مناسبی جهت جایگزین شدن با بافت استخوانی هستند. همانگونه که ذکر شد، دندان به میزان زیادی به بافت استخوان آلوئولی شباهت دارد. میزان ترکیبات غیر آلی مینا حدود ۹۵ درصد و ترکیبات آلی آن حدود ۰٫۶ درصد و حدود ۴٪ آب است. عاج از ترکیبات غیر آلی حدود ۷۰ درصد، مواد آلی ۲۰ درصد و حدود ۱۰ درصد تشکیل شده است. در استخوان آلوئول ترکیبات غیرآلی حدود ۶۵ درصد، آلی ۲۵ درصد و آب ۱۰ درصد است که در واقع ساختار آن به عاج نزدیکتر است. بخش غیرآلی دندان از ترکیباتی تشکیل شده است که دارای توانایی هدایت استخوانی می‌باشند. این ترکیبات در واقع چهار نوع فسفات کلسیم شامل هیدروکسی آپاتیت، تری فسفات کلسیم، اکتا فسفات کلسیم و فسفات کلسیم بی شکل می باشد. بخش آلی عاج اعم از کلاژن تیپ یک و بخش جزیی از ترکیبات آلی شامل استئونکتین و استئوپروتیین، فاکتورهای رشد و پروتئینهای مورفوژنیک استخوانی و...که در کلسیفیکاسیون استخوانی و القای استخوانسازی نقش دارند. ۲،۳دندان بافت جالبی است که هر دو این ویژگی را با هم داراست. به همین دلیل تمایل برای بررسی احتمال اینکه بافت دندان جایگزین مناسبی برای پیوندهای استخوانی باشد شکل گرفته است.

ارتفاع مناسب برای کارگذاری ایمپلنت دندانی، با ماتریکسهای جایگزین شونده با بافت استخوان با قابلیت القای استخوان سازی و محرک تولید استخوان پر می شوند. از این پس کاهش مدت زمان لازم جهت کارگذاری ایمپلنت بسیار مهم

است، تا بیمار زودتر بتواند دندان را در دهان خود داشته باشد. اگر چه تکنیک‌ها و ترکیبات بسیاری در این راستا کارشده‌اند، اما همچنان استفاده از پیوند استخوان خودی، به عنوان استاندارد طلایی مطرح است. هر چند درد، عفونت و سایر عوارض محل برداشت بافت استخوانی و همچنین احتمال بازجذب استخوانی در محل کارگذاری پیوند از جمله معایب این روش است (۴). همچنین از آلوگرافتها، زنوگرافتها و استخوان‌های آلوپلاستیک نیز استفاده شده است. اما معایبی برای آنها نیز گزارش شده است. به عنوان مثال توانایی پرولیفراسیون استخوانی در آلوگرافتها پایین بوده و ریسک انتقال بیماری‌های واگیردار در استفاده از آنها وجود دارد. زنوگرافتها و آلوپلاستها نیز فقط دارای توانایی هدایت استخوانی هستند و فاقد قدرت تولید و القای استخوانسازی هستند. بدین ترتیب شناخت یک ترکیب که استفاده از آن فاقد معایب ذکر شده باشد ضرورت می یابد(۵).

در یک بررسی در کره جنوبی، از سال ۲۰۱۱ تا ۲۰۱۳، ۳۸ بیماری که به علت عارضه پریودنتال یا اندودنتال کاندیدای کشیدن دندان و سپس ایمپلنت دندانی بودند تحت مطالعه قرار گرفتند. در همه آنها به دلیل وجود بازجذب افقی یا عمودی استخوان نیاز به استفاده از پیوند استخوانی بود. پس از کشیدن دندانها، پاکسازی از بافت نرم و پالپ، کلیه دندان‌ها تحت پروسه دمینرالیزه شدن، استریلیزاسیون و شستشو قرار گرفتند. (تصویر ۱)

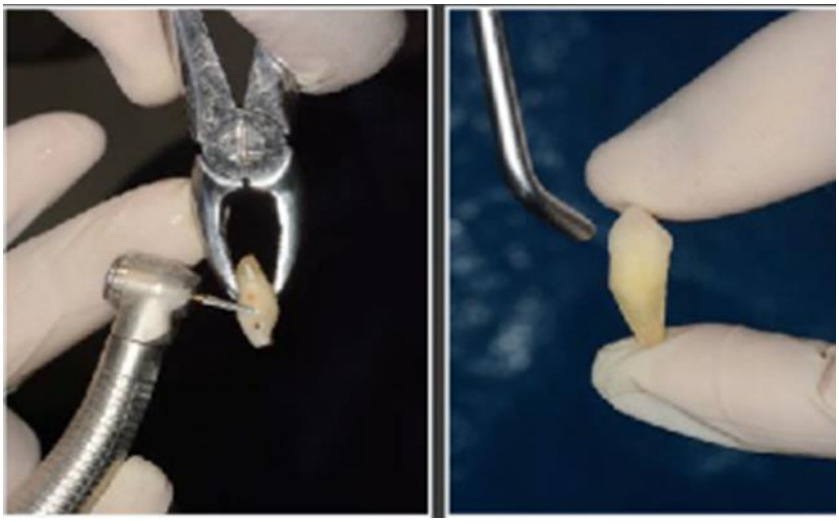

تصویر۱- نحوه آماده سازی و پاکسازی دندان کشیده شده جهت استفاده به عنوان گرافت

سپس دندانها خرد شده و از پاکسازی و آماده سازی حفره دندانی، در محل اطراف پایه ایمپلنت قرار گرفتند (تصویر ۲). پس از گذشت ۳ تا ۶ ماه، مطالعات سی تی اسکن، حمایت قابل قبولی را برای پایه ایمپلنت به کمک بافت دمینرالیزه شده دندانی نشان داد (۶). این مطالعه از این جهت که دندان‌های کشیده شده در همان روز، پس از آماده سازی، در حفره دندانی جایگزین شده و ایمپلنت کار گذاشته می‌شود با ارزش است.

تصویر ۲- استفاده از دستگاه خردکننده هوشمند در ریزکردن و شکستن دندان کشیده شده به اندازه ای که قابل استفاده به عنوان گرافت استخوانی باشد.

مطالعات مشـــابه دیگری از این قبیل در خرگوش و انســـان گزارش شده اند. در برخی مطالعات ویژگی القای استخوانسازی عاج دیمنرالیزه شـده مورد بررسـی قرار گرفته است. پروتیین موجود در عاج دمینرالیزه تجزیه نشده و در ترمیم حفره دندان بجا مانده از دندان کشـیده شده بسیار موثر عمل می‌کند (۷). کـاروالو و همکاران در ســـال ۲۰۰۴ مطالعه‌ای روی محدوده دندان‌های مولار مندیبل خرگوش انجام دادند. در این مطالعه از عاج دمینرالیزه مســـتخرج از دندان‌های کشـــیده خرگوش جهت پر کردن حفره ۵ میلی‌متری ایجاد شـده در اســتخوان مندیبل در ۳۶ خرگوش اسـتفاده شـد. نتایج نشان داد که به کمک عاج دمینرالیزه ترمیم حفره اســتخوان با تشـکیل بافت اسـتخوانی و با حداقل التهاب صورت گرفت (۸). همچنین در مطـالعـه دیگری در ســـال ۲۰۱۲ در مـدل خوکچـه، از عاج دمینرالیزه مستخرج شده از دندان انسان جهت پرکردن نقیصه اسـتخوانی ایجاد شـده در جمجمه اسـتفاده شـد. این مطالعه نشان داد که عاج دمینرالیزه دارای خاصیت هدایت استخوانی بسیار بالایی است (۹).

نتیجه گیری:

بدین ترتیب با توجه به مطالعات بســیاری که در گذشــته تا اکنون انجام شـده اسـت می‌توان چنین اسـتنباط کرد که از دندان‌های کشـیده شـده که قبلا به عنوان دور ریختنی تلقی می‌شد به صورت جایگزین مناسب و ساده‌ای جهت گرافت‌های اســـتخوانی می‌توان اســـتفاده نمود. تنها تفاوت در روش‌های آماده سازی و جاسازی بافت دندان در محل نقیصه استخوانی اسـت. مشـابهت بین بافت اسـتخوان و دندان، آن را به عنوان گرافتی مطمئن و موثر نشـــان داده اســـت. دندان دمینرالیزه دارای ویژگی القای استخوان‌سازی و هدایت استخوانی است و به علاوه بافتی زیسـت سـازگار اسـت. همچنین عاج و سیمان دندان دارای کلاژن‌های تیپ یک، ســـه و تعداد بســـیاری از فاکتورهای رشـد مانند BMP, IGF-II, TGF-B می باشد که نقش مهمی در مدلســـازی مجدد اســـتخوانی دارند. همچنین پروتئین‌های بسـیاری مانند اسـتئوکلسـین که در عاج وجود دارند، آن را تبدیل به جایگزین مناسبی برای سایر گرافت‌های اســـتخوانی می‌نماید (۱۰). این امید وجود دارد که در آینده

می‌توان انتظار داشت با پیشرفت‌های صورت گرفته دندان‌های کشـیده شـده بصـورت آلوگرافت های استخوانی و تجاری در بازار جهت استفاده در نقیصه‌های استخوانی وارد شوند.

منابع

1. Binderman I, Hallel G, Nardy C, Yaffe' A, Sapoznikav L. A novel procedure to process extracted teeth for immediate grafting of autogenous dentin. International Journal of African Dentistry, 2014, 7 (1): 56-63
2. Park M, Mah YJ, Kim DH, Kim ES, Park EJ. Demineralized de- ciduous tooth as a source of bone graft material: its biological and physicochemical characteristics. Oral Surg Oral Med Oral Pathol Oral Radiol. 2015;120:307-14 .
3. Linde A. Dentin matrix proteins: composition and possible func- tions in calcification. Anat Rec. 1989;224:154-66 .
4. Von Arx T, Hardt N, Wallkamm B. The TIME technique: a new technique for localized alveolar ridge augmentation prior to place- ment of dental implants. Int J Oral Maxillofac Implant. 1996;11:387– 394 .
5. Nampo T, Watahiki J, Enomoto A, Taguchi T, Ono M, Nakano H, et al. A new method for alveolar bone repair using extracted teeth for the graft material. J Periodontol. 2010;8:1264-72 .
6. ES Kim. Autogenous fresh demineralized tooth graft prepared at chairside for dental implant. Maxillofacial Plastic and Reconstructive Surgery (2015) 37:8
7. Gomes MF, Da Silva Dos Anjos MJ, de Oliveira Nogueira T, Guimarães SAC. Histologic evaluation of the osteoinductive property of autogenous demineralized dentin matrix on surgical bone defects in rabbit skulls using human amniotic membrane for guided bone regeneration. Int J Oral Maxillofac Implants 2001;16(4):563–71 .
8. Carvalho VAP, Tosello DO, de Castillo Salgado MA, Gomes MF. Histomorphometric analysis of homogenous demineralized dentin matrix as osteopromotive material in rabbit mandibles. Int J Oral Maxillofac Implants 2004;19(5):679–86 .
9. Kim JY, Kim KW, Um IW, Kim YK, Lee JK. Bone healing capacity of demineralized dentin matrix materials in a mini-pig cranium defect. J Korean Dent Sci 2012;5(1):21–8 .
10. Khanijou M, Seriwatanachai D, Boonsiriseth K, Suphangul S, Pairuchvej V, Wongsirichat N. Bone graft material derived from extracted tooth: A review literature Journal of Oral and Maxillofacial Surgery, Medicine, and Pathology. 2018 (8)

Abstract in English

Extracted teeth: waste or immediate bone graft?

Azin Tavakoli

Department of Clinical Sciences, Faculty of Veterinary Medicine, Azad University of Garmsar, Iran.

Email: azin.tavakoli@gmail.com

Extracted teeth are always considered as waste or debris. Tooth extraction is the most performed procedure in dentistry following cleaning and prophylaxis in small animals. The first indication of tooth extraction is advanced periodontal disease which the teeth attachments loss occurs and the teeth could not be saved. Other indications include jaw and teeth fracture. In sever and refractory stomatitis, one of the recommended treatment is extraction of either rostral or even all teeth. Therefore, lots of extracted teeth as tissue similar to bone is available. In this article the role of extracted teeth in bone defects as readily available bone graft and regarded existed studies in literature will be reviewed.

Key words: extracted tooth, graft, autograft, small animal

التیام

eltiam.ivsa@gmail.com

مقدمه‌ای بر طب دندان در اسب؛ ضرورت جدی توجه بیشتر

علیرضا رعایت جهرمی

دانشیار گروه علوم درمانگاهی دانشکده دامپزشکی دانشگاه شیراز، ایران.
Email: raayat@shirazu.ac.ir

چکیده

مشکلات دندانی یکی از مهمترین چالش‌های طب اسب بوده و توانایی مدیریت آنها تاثیر قابل‌توجهی بر عملکرد حیوان و سوددهی صنعت اسب دارد. بر اساس این قاعده کلی که پیشگیری بهتر از درمان است، در زمینه مراقبت از دندان‌ها نیز می توان با اتخاذ یک برنامه مدون معاینه دهان و بررسی وضعیت دندان‌های حیوان مشکلات را از مراحل ابتدایی تشخیص داده و اقدام به درمان کرد. در این ارتباط، نکات مربوط به معاینات بالینی دهان و دندان، تجهیزات و ابزارهای تشخیصی، مقیدسازی، ضایعات و آسیب‌های سایشی مورد بحث و بررسی قرار خواهد گرفت و در نهایت نیز گریزی به وضعیت کنونی دندانپزشکی اسب در کشور زده خواهد شد تا ضرورت‌های این مقوله بیش از پیش مورد توجه جدی قرار گیرد.

واژه‌های کلیدی: دندانپزشکی اسب، اصول، ضرورت ها، ایران.

مقدمه

دندان اسب، بیماری‌های آن و همچنین مشکلات گوارش مربوط به آن از مدت‌ها قبل شناخته شده و مورد توجه بوده است. به نظر می‌رسد اهمیت دندان برای هضم مکانیکی غذا در اسب، بسیار بیشتر از آن چیزی است که قبلا تصور می‌شده است (۱). در دهه‌های گذشته محققین و کلنیسین‌های مختلفی به ارتباط خیلی نزدیک بین رخداد مشکلات گوارشی مثل کولیک و اختلالات و بیماری‌های دندان اشاره کرده‌اند (۲). نتیجه مطالعه‌ای در انگلیس نشان داد که تقریبا ۱۰ درصد زمانی که صرف طب اسب می‌شود، مربوط به امور دندانی است (۳). همچنین در بررسی دیگری در آمریکا نشان داده شد که اختلالات دندانی اسب جزء سه مشکل طبی رایجی بود که دامپزشکان دام بزرگ با آن مواجه بودند (۴). عنوان شده است که ۲۴ درصد اسب‌های جوان، حتی بدون داشتن علایم بالینی بیماری دندانی، دارای اختلالات دندانی هستند و معاینات صحیح و کامل دندان، اغلب به خاطر خطر و سختی مربوط به این عمل، نادیده گرفته می‌شود (۵).

دندان‌های اسب با نوع غذای حیوان سازگاری بسیار خوبی یافته است، به گونه‌ای که ساختار دندان‌های پیش مناسب گرفتن و

بریدن علوفه و دندان‌های آسیا مناسب سائیدن و نرم کردن غذا می‌باشد (۶). در اسب بر خلاف گوشتخواران و انسان، تمامی ساختار دندان با اتمام رشد از لثه بیرون نمی‌آید، در حقیقت اسب‌ها یک ذخیره تاجی در زیر لثه خود دارند، که به مرور زمان با سرعت ۲ تا ۳ میلی متر در سال بیرون می‌آید. میزان نهایی تاج دندان بر اساس جیره غذایی حیوان و میزان سایش دندان‌ها با یکدیگر متفاوت خواهد بود (۷). رژیم غذایی امروزه اسب‌ها (که اغلب نسبت به رژیم غذایی اسب‌های وحشی مقدار علوفه کمتر دارد و همچنین نرم‌تر است، در نتیجه نیاز کمتری برای جویدن دارد (۸). سبب شده است که نیازی به رشد دائمی دندان‌ها نباشد (۹). همچنین کاهش سایش سطح جوشی دندان‌های گونه‌ای، اغلب باعث ایجاد ناهنجاری الگوهای سایشی می‌شوند که باعث تاثیر منفی در عملکرد اسب می‌شود (۸).

در این مقاله مقدمه‌ای بر معاینه، تشخیص، درمان و تجهیزات ضروری در دندانپزشکی اسب ارائه شده است. بدون شک ضرورت پرداختن بیش از پیش به این مقوله و این گرایش از طب اسب توسط دانشکده‌های دامپزشکی و سازمان‌های مرتبط ذیربط در کشور بسیار ضروری است.

معاینه دهان و دندان

معمولا علایم بیماری‌های دندانی تا موقعی که بیماری زیاد پیشرفت نکرده است، برای صاحب اسب قابل تشخیص نیست (۱۰). معاینه اتفاقی دندان‌ها که به عنوان بخشی از معاینه بالینی انجام می‌گیرد، برای تشخیص بیشتر مشکلات دهان و دندان اسب ها کافی نیست؛ این مساله توسط گزارش‌های متعدد رخداد بیماری در مقایسه با تشخیص اندک بیماری‌های دندانی اثبات شده است (۱۱). علایم بالینی بیماری های دندانی در اسب و دیگر گونه ها معمولا اختصاصی نیستند و ممکن است خود را با علایم سایر بیماری‌های سیستمیک مثل کاهش وزن، اسهال، کولیک، اندوکاردیت و سپتی سمی نشان دهند (۱۲-۱۴). برای تشخیص بیماری‌هایی که محوطه دهانی را درگیر می‌کنند، همان میزان بررسی دقیق لازم است که برای بررسی لنگش انجام می‌گیرد. معاینه کامل دهان و دندان شامل مشاهده و ملامسه دقیق بافت سخت (دندان و استخوان های حمایت کننده آن) و بافت نرم دهان (لب‌ها، گونه‌ها، زبان، کام، لثه، مخاط دهان ، غدد و مجاری بزاقی و ماهیچه‌های جوشی) برای یافتن تغییرات پاتولوژیک می باشد. اگرچه گرفتن تاریخچه و معاینه دقیق و کامل برای اسب‌هایی که نیاز به امور دندانی معمول دارند، یک خدمت با ارزش برای اسب و مالک آن است، ولی در اغلب موارد این مساله عملی نیست. اگرچه باید هرگونه مشکل احتمالی که باعث اختلال در سلامت دندان می‌شود، شناسایی شود. معاینه دندان باید طوری باشد که هرگونه مشکلی را در ابتدای ایجاد آن تشخیص دهد و بر اساس آن می‌توان قبل از اینکه آسیب‌های برگشت ناپذیر ایجاد شود، شروع به درمان کرد. وسعت معاینه باید بر اساس اطلاعات بدست آمده از تاریخچه و معاینه اولیه باشد.

اخذ تاریخچه

در گرفتن تاریخچه باید بر دهان و دندان و وضعیت دستگاه گوارش تمرکز کرد. همچنین باید توجه خاصی به دیگر سیستم های مرتبط با عمل جویدن داشت یا مسائلی که ممکن است سلامت حیوان و دامپزشک را تحت تاثیر قرار دهند؛ تاریخچه مشکلات قلبی، ریوی، کلیوی ، کبدی یا علایم عصبی که می-توانند روی نوع و روش مقیدسازی و درمان تاثیر بگذارند. تاریخچه کشش و وضعیت آبستنی می‌تواند روی برنامه دندانپزشکی اثر بگذارد. هرگونه مشکلی که ممکن است با ایجاد آرامبخشی، استرس یا ضربه ناشی از کار دندانپزشکی بدتر شود، توجه شود. زایلازین و دتومیدین می‌توانند باعث برادیکاردی شدید شوند و ممکن است در اسب‌هایی که دارای مشکلات قلبی باشند، خطرناک باشد (۱۵). باید از صاحب دام در مورد تمرینات، اخلاق، ناهنجاری‌های رفتاری داخل اصطبل، رفتارهای تغذیه‌ای و آشامیدنی، قوام مدفوع و ناهنجاری‌های فیزیکی سوال شود. سوالات خاص می‌تواند با این سوال شروع شود:

آیا اسب در طول یک سال گذشته افزایش یا کاهش وزن داشته است؟ آیا رفتارهای اسب تغییر کرده است؟ آیا اسب خوب

آموزش دیده است و چه نوع آبخوری و کله‌گی استفاده می کند؟ آیا هنگام دهنه شدن اسب، تغییری در وضعیت نگه داشتن سر یا اخلاق اسب مشاهده کرده‌اند؟ آیا هنگام تمرین از زبان بند استفاده می‌شود؟ جزئیات رفتاری اسب هنگام غذا خوردن و ناهنجاری رفتاری باید پرسیده شود و تغییر در وضعیت خوردن و آشامیدن حیوان توصیف شود.

ممکن است تشخیص بالینی بیماری‌های دندانی در یک نوبت مشاهده سخت باشد چون این علایم می‌توانند شامل بی‌تمایلی در شروع غذا خوردن، خوردن به آهستگی یا به صورت متناوب، ریزش غذا از دهان، تکان دادن یا کج کردن سر به هنگام غذا خوردن باشند. بعضی اوقات این علایم فقط با مشاهده دقیق غذا خوردن حیوان، وقتی که انواع مختلفی از غذاها را می‌خورد قابل شناسایی هستند. این کار می‌تواند وقت‌گیر باشد ولی اغلب موارد قبول کردن حرف دامدار مبنی بر اینکه طرز غذا خوردن اسب نرمال است، غیرعاقلانه است (۱۴). اسبی که دارای نقاط تیز دندانی در سمت گونه‌ای دندان‌های گونه‌ای فک بالاست، ممکن است غذای علوفه‌ای را در بین گونه و دندان‌های گونه ای فک بالا انباشته کند تا از تماس‌های نقاط تیز دندانی با گونه خود جلوگیری کند. باید درباره منبع آب آشامیدنی و نوع عادت آب خوردن اسب و همچنین در مورد ریزش بزاق زیاد، بوی بد دهان، ترشحات چشمی و بینی سوال شود. تشخیص تکان دادن سر یا اذیت شدن به هنگام دهنه شدن، هنگامی که مشکلات دندانی آشکاری وجود دارد تقریبا آسان است ولی اغلب هنگامی که مشکلات آشکاری وجود ندارد، سخت است. افراد عادی، اغلب تکان دادن سر را مربوط به وجود دندان گرگی یا موقعیت و یا اندازه آن می‌دانند. همچنین اسبی که دارای درد صورت در نزدیکی عصب mental یا infraorbital هست نیز ممکن است دارای مشکل تکان دادن سر باشد (۱۴).

وضعیت واکسیناسیون و انگل زدایی نیز باید مشخص شود. اگر هنگام کار دندان پزشکی، زخمی ایجاد شود یا دندان گرگی کشیده شود، در صورت واکسینه نبودن اسب برای کزاز، باید توکسوئید کزاز به آن تزریق شود. در مورد سابقه بیماری‌های عفونی اسب و همچنینی وجود بیماری‌های عفونی و واگیردار در مزرعه نیز بهتر است پرسیده شود. این اطلاعات ممکن است روی سطح توجه به اصول بهداشتی و پیشگیری دامپزشک، ضد عفونی وسایل و تجهیزات بین اسب‌های مختلف و همچنین مزرعه‌های مختلف تاثیر بگذارد. مطالعات اپیدومیولوژیک نشان داده است که در بعضی مناطق، ۱۰ درصد اسب‌ها حامل استاف اورئوس مقاوم به متیسیلین (MRSA) هستند. بنابراین توصیه شده است که هنگام کار در محوطه دهانی اسب، از دستکش استفاده شود (۱۶).

تجهیزات

تجهیزات ضروری شامل دهان بازکن مخصوص (تصویر شماره ۱ و ۲)، کلگی مخصوص کارهای دندانپزشکی یا پایه برای نگهداشتن سر، منبع نوری، سوهان دندان، سرنگ شستشوی دهان، Dental probes and picks، رترکتور زبان و گونه، آینه داخل دهانی یا اندوسکوپ است (۱۷).

تصویر شماره ۱. دهان بازکن مخصوص معاینات و مداخلات دهان و دندان‌های گونه‌ای اسب

تصویر شماره ۲. دهان بازکن مخصوص معاینات و مداخلات دندان‌های شیری.

مسائل امنیتی و مقید سازی شیمیایی

معاینه و کارهای درمانی دندان باید در محلی که برای دامپزشک، دستیار و اسب امن باشد انجام شود. همچنین کودکان و حیوانات خانگی نیز نباید در محل باشند. کارکردن با اسب در داخل باکس مخصوص بهترین حالت است ولی همیشه در دسترس نیست. قرار دادن اسب در داخل باکس خود به طوری که پشت اسب به سمت گوشه باکس باشد، از عقب رفتن اسب جلوگیری می‌کند و همچنین باعث می‌شود که اگر اسب آرام‌بخش دریافت کرده باشد، به حفظ تعادل پشت اسب کمک نماید. باید هنگام کار کردن با اسب، به طور دائم به اخلاق اسب توجه کرد چون ممکن است که با دست خود به دامپزشک یا دستیار ضربه بزند. باید علائم ترس، خشم و خونسردی را در اسب دانست و شناخت. اگر اسب معاینه اولیه را تحمل نکند باید از آرام بخش استفاده کرد. آرام بخش نسبت به مقیدسازی فیزیکی انسان دوستانه‌تر و معقول‌تر است. دتومیدین، زایلازین و بوتورفانول برای کارهای دندانپزشکی بهترین داروهای آرامبخش هستند (۱۳). دتومیدین و بوتورفانول، عدم تعادل کمتری ایجاد می‌کنند و مدت اثر بیشتری دارند. زایلازین مدت اثر کمتری دارد ولی ارزان‌تر است اما در دوزهای بالا احتمال اینکه باعث عدم تعادل و حتی زمین گیری اسب شود، زیاد است. اثر نامطلوب رایج بوترفانول این است که اسب وزن خود را به جلو می‌اندازد.

مشاهده و معاینه بیمار

مشاهده حیوان در محیط خود می‌تواند اطلاعات مفیدی در مورد مدیریت اصطبل، تغذیه، عادات اسب و ناهنجاری‌های رفتاری اسب بدهد. محلی که اسب مورد معاینه دندانی قرار می گیرد باید محیط مناسبی برای مقیدسازی باشد و امکان آسیب به اسب، اسبدار و دامپزشک حداقل باشد. دسترسی داشتن به آب گرم و برق نیز مفید است. پوشش بدن و امتیاز وضعیت بدنی BCS باید تعیین شود. BSC مناسب بین ۶-۵ (درجه بندی ۹-۱) است (۱۸). کف اصطبل باید از جهت وجود علوفه نیمه جویده شده و دانه های ریخته شده از دهان اسب بررسی شود. مدفوع باید از نظر مقدار و قوام بررسی شود؛ چون نشانگر این است که اسب چه مقدار از غذای خود را و چگونه جویده است. مدفوع باید نیمه مرطوب و به صورت گلوله‌ای باشد. مدفوع حاوی ساقه‌های بلند علوفه یا دانه‌های کامل، نشانگر جویدن ناقص است. ساقه‌های دراز نیمه جویده ممکن است اسب را مستعد انسداد مری، کولیک یا اسهال کند.

معاینه بالینی محیط بیرونی سر

سر باید از منظر متقارن بودن و وجود ناهنجاری‌هایی که ممکن است نشانگر وجود مشکلات دندانی باشند، بررسی شود. بهتر است در کنار اسب ایستاد و به شکل سر و وجود برجستگی‌ها توجه کرد. اسب‌های جوان بین ۴-۲/۵ سال ممکن است دارای برجستگی‌های استخوانی متقارن و بدون درد در زیر فک پایین و یا روی فک بالا که بخاطر رویش طبیعی دندان حاصل می‌شود (Eruption cyst/bump) باشند (تصویر شماره ۳). اگر این برجستگی‌ها گرم، متورم و غیرمتقارن یا دارای کانال‌های زهکشی باشند، باید به عفونت اپیکال دندان شک کرد(۲).

تصویر شماره ۳. Eruption cyst/bump

چشم‌ها باید تمیز و عاری از ترشحات باشند. هنگامی که دامپزشک مقابل اسب قرار می‌گیرد گوش‌ها، چشم‌ها، برجستگی‌های صورت و استخوان بینی باید متقارن باشند. عضلات گیجگاهی، جوشی و مفصل فک باید بررسی و ملامسه شود. دهان اسب را باز کرده و سینوس‌های پیشانی و ماکزیلاری دقه شوند. غدد بزاقی پاروتید و غدد لنفاوی بین فک باید ملامسه شوند. عروق خونی و مجاری غده پاروتید که در قسمت جلویی عضلات جوشی قرار گرفته‌اند باید ملامسه شوند. باید دندان‌های گونه‌ای فک بالا را از بیرون ملامسه کرد. این کار اجازه تعیین ناهنجاری‌های سایشی در سمت گونه‌ای دندان-های گونه‌ای فک بالا را می‌دهد. اگر هنگام این عمل اسب احساس ناراحتی کند احتمال دارد که نقاط تیز دندانی وجود داشته باشد که این نقاط تیز دندانی فک بالا را باید قبل از استفاده از دهان بازکن، سوهان زد وگرنه باعث اذیت شدن اسب و در نتیجه مقاومت اسب برای ادامه کار خواهد شد. حفره بینی و حفره بینی کاذب مشاهده و ملامسه شود که جریان هوا در دو حفره بینی یکسان باشد و به وجود بو و ترشحات توجه شود. عفونت دندان های گونه ای فک بالا معمولا باعث ایجاد مجرای زهکشی به بینی یا عفونت سینوس‌ها یا انسداد مجرای تنفسی خواهد شد. لب‌ها و مخصوصا گوشه آن‌ها برای وجود زخم ناشی از آبخوری مشاهده و ملامسه شوند و همچنین هرگونه زخمی که ممکن است نشانگر مجرای زهکشی عفونت مربوط به دندان های پیش باشد. لب اسب‌های خاکستری محل رایجی برای ملانوما هستند. هنگامی که در منطقه‌ای داسه یا bot fly larva باشد، باید بافت نرم داخل دهان به خوبی بررسی شود.

اگر طبق تاریخچه یا معاینه به مشکلات دندانی شک شود، قبل از اینکه دهان اسب جهت معاینه شسته شود یا آرام بخش استفاده شود بهتر است اسب هنگام غذا خوردن مشاهده شود. هنگام مشاهده غذا خوردن اسب، باید بین مشکل در گرفتن، جویدن و بلع غذا تمایز قائل شد. گرفتن غذا نیازمند هماهنگی عصب و عضله و سالم بودن فک و دندان‌های پیش است. جویدن معمولا توسط بیماری‌های دندان یا ناهنجاری‌های فک، ماهیچه ها یا مفصل فک تغییر می‌کند. زخم‌های زبان یا مشکلات basal ganglion نیز می‌تواند عمل گرفتن و جویدن را تحت تاثیر قرار دهند. عمل بلع، فرایند پیچیده‌تری است و هنگام مشکل در بلع، علاوه بر مشکلات دندانی، باید به مشکلات عصبی، عضلانی و مکانیکی حلق یا مری نیز توجه شود. هاری در مراحل اولیه در اسب شبیه دیگر مشکلات در گرفتن و بلع غذا است. کسانی که کار دندانپزشکی اسب انجام می‌دهند باید علیه هاری واکسینه باشند ودر مناطقی که هاری اندمیک است باید تیتر آنتی بادی آن‌ها به صورت دوره‌ای چک شود. باید از طریق دندان‌های پیش، تعیین سن انجام شود و سپس این سن تخمینی را با سن واقعی حیوان مقایسه کرد؛ تفاوت در این دو می‌تواند نشانگر ناهنجاری در رویش یا سایش دندان‌ها باشد (۱۹-۲۰).

معاینات اختصاصی فک

Rostrocaudal mobility فک نیز باید بررسی شود که مقدار طبیعی آن در کره اسب ها ۳-۴ میلی متر و در بالغین ۶-۸ میلی‌متر است (۲۱). در اسب مبتلا به ناهنجاری‌های سایشی شدید مثل دندان پلکانی یا دندان گونه ای بلند ممکن است مقدار این حرکت فک محدودتر باشد.

برای انجام آزمونlateral jaw excursion باید در یک سمت اسب ایستاد و با قرار دادن یک دست روی پوزه اسب، سر اسب را ثابت نگه داشت و با دست دیگر فک پایین را گرفته و آن را به طرفین حرکت داد. هنگامی که فک از یک سمت به سمت دیگر جابه‌جا می‌شود، مقدار حرکتی که فک قبل از تماس دندان‌های گونه‌ای بالا و پایین با هم (که همزمان است با از هم جدا شدن دندان‌های پیش بالا و پایین) دارند ثبت می شود. دندان های گونه ای جلو، زودتر از دندان‌های گونه‌ای عقبی با هم تماس پیدا می‌کنند. اسب‌هایی که دندان‌های گونه-ای جلوتر آن ها کوتاه‌تر باشند، باید مسافت بیشتری طی شود تا دندان‌های پیش، از هم فاصله بگیرند. اگر اسب در برابر این تست مقاومت بکند، می‌توان از آرام بخش استفاده کرد. Excursion to molar contact (EMC) فاصله‌ای است که فک پایین باید به سمت جانب حرکت کند تا دندان‌های گونه‌ای با هم تماس پیدا کنند که این مقدار در اسب‌های نژاد سبک حدود ۱۲/۳ میلیمتر و در پونی‌ها ۵-۶ میلی‌متر و در اسب های نژاد سنگین ۱۵-۱۶ میلی‌متر است (۲۲). Lateral mandibular excursion (LME) مقدار کلی جابجایی فک پایین به سمت جانب است (تصویر شماره ۴).

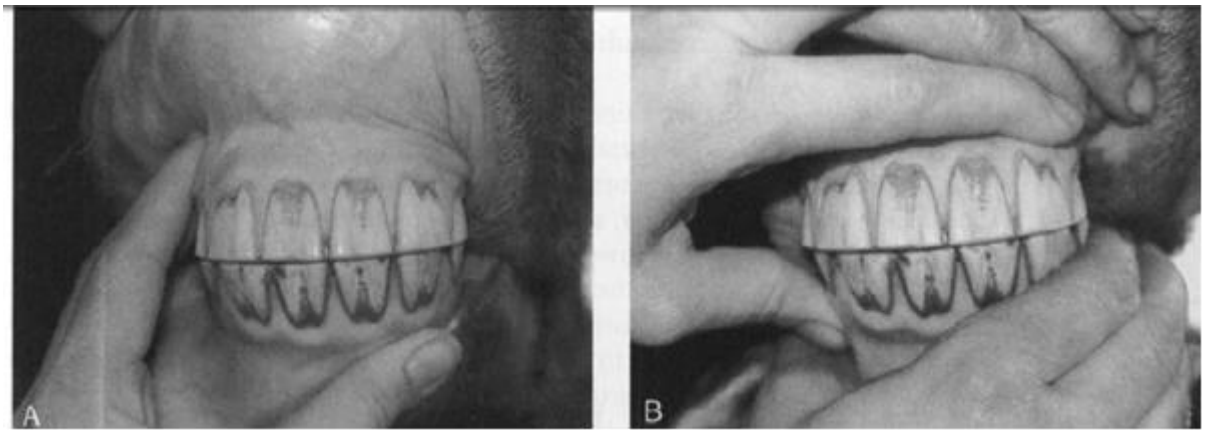

تصویر شماره ۴. Lateral jaw excursion

معاینه دهان

فضای بین دندانی (دیاستما) در فک بالا و پایین باید مشاهده و ملامسه شود. با ملامسه محکم این فضا می‌توان به وجود درد، ناهنجاری‌های استخوانی و دندان گرگی‌های نهفته در این ناحیه پی برد. دندان گرگی‌های نهفته می‌تواند باعث مشکلاتی در سواری و آموزش شوند (۲۳). تغییر در کورتکس فک پایین در جلوی دندان گونه‌ای اول می‌تواند نشانگر آسیب ناشی از آبخوری و همچنین مرتبط با مشکلات سواری اسب باشد. زبان نیز از نظر کارایی باید چک شود. زبان معمولا ممکن است توسط دندان‌های تیز، آبخوری‌های نامناسب و زبان بندها آسیب ببیند. با فشار دادن انگشت شست بر روی کام سخت، اسب دهان خود را باز خواهد کرد. آسان ترین و امن ترین راه برای معاینه کامل محوطه دهانی استفاده از دهان بازکن مخصوص و منبع نوری است. قبل از کار گذاشتن دهان باز کن بهتر است که دهان با آب شسته شود تا از مواد غذایی تمیز

شود. اگر هنگام به کاربردن دهان بازکن، نتوان دهان را باز کرد باید قبل از این که فشار زیادی وارد شود، مفصل و استخوان فک بررسی شود. برای معاینه محوطه دهانی، داشتن منبع نوری مناسب ضروری است. بافت نرم دهان با توجه خاصی به کام، مخاط گونه و زبان بررسی می‌شود. دندان‌ها باید از نظر شکل، موقعیت، تعداد و ناهنجاری‌ها بررسی شوند. می‌توان از dental pick های مدرج جهت بررسی عمق لثه (gingival pocket) استفاده کرد که در دندان‌های سالم و طبیعی در حدود ۱۲-۵۰. میلی‌متر است و در بیماری‌های پریودنتال این عمق افزایش پیدا می‌کند (۲۴-۲۵). در تعداد زیادی از دندان هایی که دچار عفونت در ناحیه راس دندانی هستند، در قسمت پالپ دندان دارای مشکل هستند که می‌توان با بررسی دقیق عاج ثانویه در سطح جوشی توسط dental pick به آنها پی برد (۱۷). سطح زبانی، گونه‌ای و جوشی همه دندان‌های گونه ای باید باید ملامسه شود. gingival margin همه دندان‌های گونه‌ای باید یکدست باشد و نباید بین آن ها غذایی انباشته شده باشد. اندازه تاج آناتومیکال در قسمت جلویی و عقبی هر دندان باید یکدست باشد اما در سمت گونه ای دندان‌های فک بالا و سمت زبانی دندان‌های گونه ای فک پایین بلندتر است. هرگونه تغییر و عدم تقارن در سطح جوشی دندان‌های گونه‌ای و همچنین تغییر در زاویه آن‌ها باید دقت شود و این نکته را باید دانست که هر گونه نقص در یک ردیف دندانی، معمولا نشانگر نقص در دندان‌های مقابل نیز هست. باید هریک از دندان‌های گونه‌ای را بین انگشت شست و اشاره گرفته و از نظر لق بودن و وجود درد بررسی کرد. معاینه محوطه دهانی بدون بررسی دهان به کمک آینه دندانی اسب یا اندوسکوپ، کامل نمی‌شود. آینه دندانی که برای اسب استفاده می‌شود باید حداقل دارای ۵ سانتی متر قطر و با زاویه ۳۰-۴۵ درجه که روی بدنه محکم و دراز سوار شده، باشد تا بتوان انتهای دهان را مشاهده کرد. استفاده از اندوسکوپ دهانی برای تشخیص همه مشکلات دندانی به جز ناهنجاری‌های سایشی سطح جوشی نسبت به بقیه روش‌های تشخیصی ارجحیت دارد (۲۶-۲۸).

اندوسکوپی دهان

استفاده از اندوسکوپ دهانی، بررسی، مشاهده، بزرگ نمایی و ثبت مشکلات را آسان تر می‌کند و نقش مهمی در آموزش نیز دارد. استفاده از اندوسکوپ باعث افزایش ارزش تشخیصی معاینات دهانی می‌شود و در حال تبدیل شدن به یک عمل روتین در کارهای دندان پزشکی اسب می‌باشد. برای اندوسکوپی می‌توان از اندوسکوپ های انعطاف پذیر نیز استفاده کرد ولی استفاده کردن از rigid telescope (دستگاه‌هایی که برای لاپاراسکوپی انسان استفاده می‌شود که این‌ها نسبت به آسیب‌های ناشی از دندان، کمتر آسیب پذیرتر هستند) آسانتر است. برای اندوسکوپی دهان، اسب باید آرام بخشی دریافت کند.

روش های کمک تشخیصی دیگر

اگر معاینه اولیه دندان نشانگر وجود علایم بیماری‌های دندانی بود، می‌توان از روش‌های تشخیصی دیگری برای تشخیص قطعی‌تر استفاده کرد. از توده‌های بزرگ دهانی می‌توان بیوسی گرفت و آزمایش‌های هیستوپاتولوژیک انجام داد. عکس رادیولوژی جمجمه و داخل دهان، اطلاعات مفیدی درباره ساختار دندان‌ها، استخوان‌ها و سینوس‌ها می‌دهد (۲۹). روش‌های دیگری مثل سونوگرافی، سی‌تی‌اسکن و فلوروسکوپی ممکن است اطلاعات بیشتر و دقیق‌تری درباره بعضی ازناهنجاری‌های دندان بدهند. بیماری چهار دندان گونه ای آخر در فک بالا ممکن است در ارتباط با بیماری‌های سینوس باشند که معمولا با ترشحات یک طرفه بینی همراه هستند. اندوسکوپی حفره بینی می‌تواند نشان دهد که آیا ترشحات از nasomaxillary opening می‌آیند یا خیر. دندان‌هایی که به صورت نا به جا رشد کرده‌اند می‌توانند باعث انسداد ناقص حفره بینی شوند که عبور اندوسکوپ را سخت می‌کنند.

ناهنجاری‌های سایشی دندان‌ها

Rostral hooks

قلاب جلویی (۱۰۶و۲۰۶) و قلاب عقبی (۳۱۱و ۴۱۱) رشد

بیش از حد در سطح جوشی می‌باشد که بخاطر تماس ناکامل سطح جوشی ایجاد می‌شود. قلاب روی دندان ۱۰۶ و ۲۰۶ ممکن است باعث درد دهان، اذیت کردن هنگام دهنه زدن و زخم و پینه بستن سطح گونه شود (تصویر شماره ۵). قلاب‌های بزرگ در دندان‌های ۳۱۱ و ۴۱۱ ممکن است باعث زخم مخاط کام و در موارد خیلی نادر، باعث پارگی سرخرگ کامی شود. این ناهنجاری به راحتی قابل تشخیص و اصلاح می‌باشد (۳۰).

تصویر شماره ۵. Rostral hooks

Enamel points

به خاطر حالت آنیزوگناتیا، دندان‌های گونه‌ای فک پایین باید مسافت زیادی به سمت جانب حرکت کنند تا بتوانند بطور کامل با سطوح جوشی دندان‌های گونه‌ای فک بالا تماس برقرار کنند. اگر بین سطوح جوشی دندان‌های گونه‌ای فک بالا و پایین تماس کامل رخ ندهد باعث ایجاد نقاط تیز دندانی خواهد شد و همچنین به خاطر تفاوت در سایش بین قسمت‌های سخت دندان (مینای دندان) و قسمت‌های نرم‌تر دندان (سیمان و عاج دندان)، بعضی از قسمت‌های مینای دندان، به صورت طبیعی در سطح جوشی دندان‌های گونه‌ای برجسته می‌شود که این برجستگی‌ها در سمت داخلی دندان‌های گونه فک پایین و سمت بیرونی دندان‌های گونه‌ای فک بالا، ایجاد می‌شوند. اینکه چه مقدار برجستگی مینای دندان، به عنوان نقاط تیز دندانی در نظر گرفته شود، یک امر ذهنی است. ادعا شده است که ایجاد نقاط تیز دندانی به طور عمده مربوط به اهلی شدن اسب است که بخاطر خوردن جیره کنسانتره‌ای که منجربه کاهش عمده در زمان صرف شده برای جویدن شده است که این زمان در اسب‌های مرتع به طور نرمال بالای ۱۸ ساعت در روز است (۳۱). خوردن دانه‌های انرژی‌زا و غذاهای پروسه شده، به جای اینکه باعث حرکت جانبی فک پایین شود، بیشتر باعث حرکت عقبی-جلویی فک پایین می‌شود که این باعث مستعد شدن بیشتر به ایجاد نقاط تیز دندانی می‌شود (۳۱).

تماس ناکامل سطح جوشی باعث شدت یافتن این نقاط می‌شود که به نوبه خود باعث زخم و پینه بستن مخاط دهان می‌شود که این نواحی ممکن است به لمس حساس شوند و باعث ایجاد ناهنجاری‌های بیشتر در الگوی جوش شوند که در نهایت باعث ایجاد ناهنجاری‌هایی در سطح دندان می‌شود. وجود نقاط تیز دندانی ممکن باعث جویدن ناکارآمد، کاهش قابلیت هضم غذا، زخم گونه و زبان، اذیت شدن هنگام دهنه زدن و کاهش عملکرد اسب شود (۳۲).

تصویر شماره ۶. Enamel points

هدف عمده در دندانپزشکی اسب، جلوگیری از ایجاد نقاط تیز دندانی است که این توسط سوهان دندان انجام می‌شود. اگر این نقاط تیز دندانی نادیده گرفته شود، اینها سرانجام می‌توانند

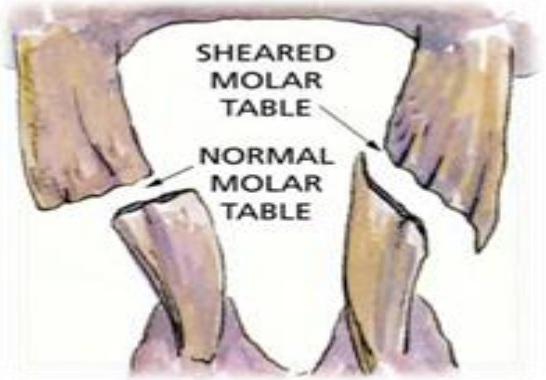

تصویر شماره ۷. زاویه نامناسب سطح جوشی دندان‌های گونه‌ای بالا و پایین.

وجود نقاط تیز دندانی بزرگ به صورت فیزیکی (علاوه بر ایجاد درد ناشی از زخم کردن گونه و زبان) مانع از حرکت فک پایین به سمت جانب می‌شود که در نتیجه باعث کاهش بازدهی جویدن غذا می‌شود. در این حالت ممکن است جمع شدن مواد غذایی در بین گونه و دندان‌ها رخ بدهد که به صورت عمده در سمت گونه‌ای دندان‌های فک پایین رخ می‌دهد. این جمع شدن غذا به نوبه خود می‌تواند باعث عفونت ثانویه بافت پریودنتال شود که این نیز درد دهانی، Quidding و بوی بد

تصویر شماره ۸. Wave mouth

وجود همزمان بیماری شدید بافت پریودنتال که بخاطر تجمع مواد غذایی رخ می‌دهد، می‌تواند باعث افتادن زود به هنگام دندان مخصوصا در اسب‌های پیر که ذخیره تاج دندانی کوتاهی دارند، شود. به دنبال افتادن دندان گونه‌ای، دندان مقابل سریع‌تر رشد خواهد کرد، مثلا بیشتر از ۵ میلی‌متر رشد در سال (دو برابر سرعت رشد طبیعی)، که این باعث اختلال کل سطح جوشی رادرگیر کنند که ممکن است باعث زاویه‌دار شدن سطح جوشی دندان (مثلا بیش از ۴۵درجه) شود که به آن دهان قیچی گویند (تصویر شماره ۷).

دهان را به دنبال خواهد داشت. چون رشد طبیعی دندان‌ها وابسته به وجود بافت پریودنتال سالم است، دندان‌هایی که دچار بیماری‌های پریودنتال هستند، ممکن است که رشدشان کندتر از دندان‌هایی باشند که بافت پریودنتال سالم دارند. این قضیه ممکن است یکی از فاکتورهای مستعد کننده در ایجاد سطح جوشی موجی در جهت عقبی-جلویی دندان‌های گونه‌ای باشد که به این ضایعه، دهان موجی گویند (تصویر شماره ۸).

دندانی به نام دهان پلکانی خواهد شد (تصویر شماره ۹). دلیل این نامگذاری این است که این رشد بیش از حد دندان، ابتدا دندان به شکل چهارگوش است. اگرچه بسته به مقدار حرکت به سمت جانب و عقب و جلو فک، این دندان چهارگوش، بعدا می‌تواند گرد یا مثلثی شکل شود. اگر این مشکل اصلاح نشود، ضایعه پیشرفت خواهد کرد، که باعث جلوگیری از جویدن

طبیعی غذاها به خاطر درد آن و همچنین به دلیل مانع شدن فیزیکی خواهد شد. در پی این فرایند، بوی بد دهان، Quidding و کاهش وزن رخ خواهد داد. استفاده از سوهان دندان سالانه دوبار، از ایجاد این ضایعات جلوگیری خواهد کرد (۳۳).

تصویر شماره ۹. Step mouth

نبود دندان باعث حرکت دندان‌های کناری به سمت جای خالی می‌شود که نتیجه آن تغییر شکل سطح جوشی دندان‌ها خواهد بود. نقاط و نواحی که بیش از حد رشد کرده‌اند باعث ایجاد سطوح جوشی عجیب و غریب خواهند شد (۳۰).

Wave mouth

این واژه برای توصیف مجموعه‌ای از تغییرات محدب و معقر شکل در تاج و سطح جوشی دندان‌ها بکار می‌رود. معمولا این تغییرات در دو ردیف دندانی بالا و پایین مقابل هم مکمل هم هستند و ممکن است در طول زمان ایجاد شوند. این ناهنجاری باعث ناکارآمدی سطوح دندانی در خرد کردن دندان می‌شوند. شدت و شاید شکل این ناهنجاری ممکن است تحت تاثیر مشکلات دیگر دندانی که همزمان وجود دارند (نبود دندان، فشردگی دندان‌ها و ناهنجاری‌های رویش) و همچنین اندازه و شکل سر اسب باشد. اسب‌هایی که بخاطر شکل سر خود، در قسمت عقبی ردیف دندان‌های گونه‌ای فک پایین، دارای شیب هستند (مثل پونی‌ها)، بیشتر مستعد دچار شدن به دهان موجی شکل هستند (۳۰).

Ramps

در این حالت دندان‌های بیشتری دچار رشد بیش از حد می شوند (۳۰۹-۳۱۱ و۴۰۹-۴۱۱). هم دهان موجی شکل و هم ramps، نیازمند بررسی دقیق و سوهان زدن مناسب جهت اصلاح ضایعه می‌باشد. در مواردی که الگوی سایش دندانی غیر طبیعی وجود دارد، تصمیم گیری برای اصلاح دقیق ممکن است امکان پذیر نباشد و باعث سوهان زدن بیش از حد بعضی از دندان‌ها و در نتیجه رشد بیش از حد دندان‌های مقابل آنها شود (۳۰).

Shear mouth

این یک ناهنجاری شدید دندان‌های گونه‌ای هست که در آن سطح زبانی دندان‌های گونه‌ای فک بالا و سطح گونه‌ای دندان‌های گونه‌ای فک پایین، کاهش می یابد و سطح گونه‌ای دندان‌های گونه‌ای فک بالا و سطح زبانی دندان‌های گونه‌ای فک پایین دچار رشد بیش از حد می‌شوند و باعث ایجاد سطح جوشی شدیدا غیر هم‌تراز و لبه‌های تیز و ناکارآمد خواهد بود که نتیجه آن ناکارآمدی عمل جویدن، کاهش وزن و حتی مرگ خواهد بود. مدیریت این ضایعه راحت نیست و نیازمند چندین بار اصلاح و تغذیه خاص خواهد بود (۳۰).

Diastema

به فاصله قابل تشخیص بین دندان‌های گونه‌ای دیاستما گفته می‌شود. در بیشتر کیس‌های دارای دیاستما، ناکافی بودن کج‌شدگی به عقب تاج دندان گونه‌ای اول و یا ناکافی بودن کج شدگی به جلو تاج دندان‌های گونه‌ای پنج و شش وجود دارد. این باعث می‌شود که سطوح دندانی دندان‌های گونه‌ای بطور

مناسب بهم فشرده نشوند و فضای بین دندانی ایجاد شود. (Dixon et al,1999) همچنین در دندان‌های گونه‌ای از تاج به سمت ریشه، دندان باریک‌تر می‌شود، بنابراین ممکن است در دندان اسب‌های مسن‌تر، تماس بین دندانی در ردیف‌های دندانی وجود نداشته باشد. پیشنهاد شده است که وجود دیاستما و بیماری‌های پریودنتال مربوط به آن باعث ایجاد درد در دهان اسب می‌شوند (۲۵). برای درمان این ضایعه می‌توان تماس سطوح دندانی را بهتر کرد. تاج دندانی که دارای رشد بیش از حد هست کوتاه می‌شود و دندانی که بیش از حد کج یا جابجا شده کشیده می‌شود و جیره غذایی را تغییر می‌دهند (استفاده از کنسانتره خیس شده)(۳۰).

تجهیزات سوهان دندان

سوهان دندان دستی

تصویر شماره ۱۰. سوهان دندان دستی

تیغه‌های کاربید تنگستن درجه بندی مختلفی از لحاظ زبری دارند. تیغه‌هایی که دندانه‌های ریزتری دارند، برای مدت طولانی تری تیز باقی می‌مانند و تعداد دفعات بیشتری می‌توان آن ها را دوباره تیز کرد. در کل، تیغه‌های دارای دندانه ریز و متوسط، برای سوهان زدن معمولی بهتر است، ولی تیغه‌های دارای دندانه های درشت تر، برای کوتاه کردن نقاط تیز دندانی بزرگ استفاده می‌شود. اگرچه این تیغه‌های دارای دندانه‌های درشت، تیز هستند ولی دندانه های اینها شکننده هستند و این سوهان‌ها باید با احتیاط حمل شوند. یک تیغه استاندارد دارای طول ۷/۵سانتی متر و عرض ۲/۵ سانتی متر با گوشه های چهار گوش می‌باشد. در حال حاضر کارخانه‌های مختلف تیغه‌های با اندازه و شکل مختلف می‌سازند.

شکل‌های مختلفی از سوهان دندان دستی ساخته می‌شود. سر سوهان باید طوری باشد که گوشه‌های تیز تیغه را پوشش بدهد و با ناحیه‌ای از دهان که قرار است سوهان زده شود، تناسب داشته باشد. وزن سر سوهان و ضخامت آن متناسب با سلیقه دامپزشک و نوع استفاده، متفاوت است. بدنه سوهان ممکن است گرد، گرد سه‌گوش یا مسطح باشد. بدنه سوهان این امکان

سوهان دندان دستی بطور وسیعی در دندانپزشکی اسب مورد استفاده قرار می‌گیرد. درحال حاضر تیغه، سر، بدنه و دسته های مختلفی از سوهان دندان دستی در دسترس می‌باشد که در انجام عملیات های پروفیلاکتیک دندانپزشکی اسب خیلی سودمند هستند. مقاومترین و سخت ترین تیغه های سوهان از کاربید تنگستن ساخته می‌شود. با اینکه این تیغه‌ها گران بودند، ولی به خاطر کارایی و اثرگذاری خوب در حال حاضر نیز بعضی از دامپزشکان از آن‌ها استفاده می‌کنند. بیشتر این تیغه‌ها از جنس کاربید تنگستن هستند که بر روی صفحه استیل زنگ نزن که دارای اندازه مختلفی هستند، نصب می‌شوند (که این صفحه نیز به سر سوهان نصب می‌شود). اخیرا تیغه‌های تنگستن را بطور مستقیم به سر یا بدنه سوهان نصب می‌کنند که باعث می‌شود ظاهر سوهان ظریف شود. تیغه‌های کاربید فقط در یک جهت برش می‌دهند (تصویر شماره ۱۰).

را می‌دهد که با دقت بیشتری بتوان زاویه سوهان زدن را کنترل کرد. دسته سوهان ممکن است از چوب، پلاستیک، فلز، کائوچو و آکریلیک ذوب شده درست شده باشد و ممکن است دارای پد باشد یا نباشد. دسته می‌تواند به شکل Pistol grip یا Shaft grip باشد. شکل و اندازه‌های مختلفی از سوهان دندان برای کوتاه کردن نقاط تیز دندانی (Sharp enamel points) و رشدهای بیش از حد دندانی دندان‌های مختلف و ایجاد Bit seat استفاده می‌شود. یک ست سوهان دندان باید حداقل دارای سوهان بلند و مستقیم، سوهان زاویه دار، سوهان کوتاه مستقیم و سوهان برای دندان‌های گونه‌ای عقبی فک بالا باشد. سوهان دراز و کج (Long offset float) ممکن است برای سوهان زدن دندان‌های فک پایین استفاده شود. سوهان با طول بدنه ۲۳-۳۸ سانتی متر و سر کج و تیغه کوتاه، برای ایجاد جای آبخوری (Bit seat) روی دندان استفاده می‌شود (۳۴).

سوهان دندان برقی

سوهان دندان‌های برقی برای اولین در سال ۱۹۳۰ در دندانپزشکی اسب مورد استفاده قرار گرفت. در حال حاضر این ابزار ها بطور کلی به انواع reciprocating, rotary cable, rotary drum (rotary disk) و به انواع Battery, electric و Pneumatic تقسیم می‌شوند. کنترل کردن سرعت چرخش در جلوگیری از ساییدن بیش از حد دندان و کم کردن آسیب به بافت نرم ، مفید است. ابزارهای Rotary باید در سرعت‌های پایین استفاده شوند (کمتر از rpm8000) (۳۵). خیلی از سوهان دندان‌های Reciprocating، برقی یا باطری‌دار هستند و تیغه آن‌ها دارای مقدار تکان و تعداد تکان در دقیقه مختلفی هستند. تعدادی از کارخانه ها سوهان های Pneumatic reciprocating float می‌سازند که تکان-های کوتاه با سرعت زیاد دارند. بعضی افراد بخاطر لرزش سوهان‌های Pneumatic، دچار مشکلاتی در دست خود می-شوند. به این دلیل پیشنهاد شده است که هنگام کار با این نوع سوهان‌ها از دستکش‌های ضد لرزش استفاده شود. سوهان‌های Long-stroke reciprocating نیز موجود می‌باشند که برای کوتاه کردن نقاط تیز دندانی و تاج‌های بلند استفاده می-شوند، ازاین نوع سوهان‌ها نباید برای سوهان زدن دندان گونه-ای آخر استفاده کرد چون ممکن است باعث آسیب به فک پایین یا بافت‌های نرم بشوند. لوبریکنت‌های پلی مری که همراه سوهان‌های Pneumatic reciprocating استفاده می-شوند، باعث کم شدن گرد و غبار و حرارت ناشی از اصطکاک خواهد شد (۳۴) (تصویر شماره ۱۱).

تصویر شماره ۱۱. سوهان دندان‌های برقی

سوهان های Rotary cable در ازبین بردن نقاط تیز دندانی و کوتاه کردن رشد بیش از حد دندانی، خیلی موثر هستند. سوهان Rotary Cable با مارک تجاری Dremel را بخاطر خطر برق¬گرفتگی در محیط‌های مرطوب مثل دهان، نباید برای کارهای دندانی اسب بکار برد. این وسیله برای استفاده در کارهای دندانی اسب ساخته نشده است (۳۶). سوهان‌های Rotary cable برای کوتاه کردن دندان‌های پیش و نیش و ایجاد جای آبخوری استفاده می‌شوند. محافظ‌های مختلفی وجود دارند که ساده ترین آن ها از لوله های PVC ساخته شده اند که اینها برای کمک به جلوگیری از آسیب به بافت های نرم هنگام کار با این سوهان ها، استفاده میشوند. بعضی از سوهان های برقی دارای سیستم مکش هستند که باعث می‌شوند

هنگام کار با این ابزار، گرد و غبار کمتری تولید شود و دید بهتری فراهم باشد. سوهان‌هایی هم هستند که سیستم شستشو دارند که گرد و غبار را کم می‌کند و خطر آسیب گرمایی به دندان را کاهش می‌دهد. بعضی از سوهان ها دارای هم سیستم شستشو و هم منبع نور هستند. دستگاه‌های Solid tungsten rotary-powered burr با دندانه‌های برش و زمختی مختلفی وجود دارند. هنگام سوهان زدن با Spiral-cutt burr، اغلب ممکن است که اینها از روی دندان پرش کنند ولی هنگام استفاده از Fine cross-cut burr، این اتفاق نمی‌افتد.burr یا Grinding drum هایی که با کاربید گریت یا تراشه‌های الماس پوشیده شده‌اند، در شکل های مختلفی وجود دارند (۳۴). ابزارهای Disk burr بطور افزاینده‌ای در حال استفاده هستند چون اینها نسبت به بقیه ابزارها ، کمتر مستعد آسیب زدن به بافت نرم دهان هستند، همچنین بنظر می‌رسد که افراد می‌توانند آسان‌تر در کارکردن با ابزار های Disk burr مهارت پیدا کنند. صفحه برنده این دیسک ها از solid tungsten carbide, fine carbide grit یاdiamond dust ساخته شده اند. مثال هایی از این نوع ابزار عبارتند از (Eisenhut (SwissFloat، Horse Power hand piece و Power Float.

دستگاهPowerFloat دارای دیسک کاربید تنگستن با قطر ۲/۵ سانتی متر و بدنه ۴۵ سانتیمتر است که از این دستگاه میتوان برای کارهای مختلف از جمله رشد بیش از حد دندانی دندان s11 در پونی‌های کوچک استفاده کرد. دستگاه Horsepower hand piece نیز مدل اصلاح شده دستگاه Dremel می‌باشد (۳۴).

در استفاده از ابزارهای برقی در دندانپزشکی اسب اختلاف نظر وجود دارد، ولی اگر این ابزارها به درستی استفاده بشوند، این امکان را می‌دهدکه کارهای اصلاح دندان دقیق و باکمترین آسیب به بافت نرم انجام شوند. چون با اعمال زور کمتری بر ابزار برقی، می‌توان مقدار زیادی از دندان را سایید، در بعضی از کیس ها ممکن است مقدار بیشتری از تاج ساییده شود و حتی کانال پالپ نیز نمایان شود. بنابراین باید هنگام کار با این ابزار ها دقت زیادی شود (۳۵، ۳۷).

هنگام کار با ابزارهای برقی می‌توان از چند طریق، امنیت و سلامت دامپزشک، دستیار و اسب را بیشتر تامین کرد. استفاده ازعینک محافظ و ماسک فیلتر دار باعث کمتر شدن ورود ذرات دندان و گرد و غبار به چشم و دستگاه تنفس می‌شود که این ذرات کارسینوژن می‌باشند. اگر دستگاه صدا دار موقع کار کردن نزدیک سر فرد باشد و یا موتورهای فشار گاز پرسر و صدا در کنار فرد باشد، می‌توان از وسایل عایق صدا نیز استفاده کرد. هنگام استفاده از ابزارهای برقی باید برای کاهش احتمال برق گرفتگی، از سیم اتصال به زمین استفاده کرد. استفاده از ابزارهای باطری دار، احتمال برق گرفتگی را کاهش میدهد ولی باید دارای باطری اضافی برای کارهای طولانی باشند. ابزار های Pneumatic احتمال برق گرفتگی را کاهش می‌دهند ولی نیازمند موتورهای فشار گاز صدادار یا شیشه‌های گاز دار هستند (۳۴). برای جلوگیری از آسیب حرارتی پالپ دندان، مهم است که تولید حرارات توسط دستگاه کم باشد، که برای این کار باید از سوهان های تیز همراه با شستشو با آب هنگام سوهان زدن استفاده کرد و نباید بیش از ۱۰ ثانیه متوالی روی یک ناحیه از دندان سوهان زد. سرد کردن دندان با آب، از تمام آسیب های حرارتی دندان که توسط ابزار های برقی ایجاد می‌شوند، جلوگیری می‌کند (۳۷). در مطالعه‌ای برای بررسی اثرات سه نوع سوهان دندان برقی مختلف (tungsten chip, electrically driven rotating burr (solid carbide روی سطح جوشی دندان های گونه اسب انجام شد، توسط میکروسکوپ الکترونی مشاهده شد که هر سه نوع سوهان دندان باعث آسیب فیزیکی مهم به دندان ها می‌شوند (۳۸).

وضعیت کنونی دندانپزشکی اسب در کشور

برنامه آموزش دامپزشکی در کشور همانند سایر زمینه‌ها در ارتباط با طب اسب نیز نیاز به بازنگری جدی دارد که

خوشبختانه در برخی حوزه‌ها این مساله انجام شده یا در دست اقدام است. تحقیقات و فعالیت‌های بالینی گسترده‌ای که توسط نویسنده این مقاله در سالهای اخیر در زمینه تشخیص سن، دندان و دندانپزشکی اسب صورت گرفته است، نشان‌دهنده ضعف شدید خدمات بالینی در این حوزه در کشور همانند بسیاری از کشورهای دنیا است. عدم اطلاع و درک نادرست مالکین و فعالان صنعت اسب از اهمیت بهداشت دندانی اسب نیز عمق فاجعه را دوچندان کرده است.

به نظر می‌رسد مطالب و مسائل مربوط به دهان و دندان اسب باید در سایر سطوح آموزش دامپزشکی بازنگری شود یا دست کم جدی‌تر و پررنگ‌تر شود تا نیاز این صنعت عظیم در این زمینه به شکل صحیح مرتفع شده و رفاه و آسایش اسب نیز بهبود یابد. آناتومی دندان‌ها و شیوه تعیین سن، فیزیولوژی جوش و مسائل هضم و جذب، اصول صحیح معاینه دندانی، نکات مرتبط با تغذیه و جیره نویسی در جنس و سنین مختلف، پاتولوژی دهان و دندان و در نهایت مسائل بالینی شامل تصویربرداری، سوهان دندانی معمول یا درمانی، کشیدن دندان، جراحی‌های دندانی فک و سینوس‌ها و همچنین تشخیص و درمان ضایعات دندانی مختلف، که بخشی از مقاله پیش رو بوده است، مطالب بسیار مهمی هستند که می‌توانند در برنامه درسی دوره دکترای عمومی دامپزشکی از سال‌های اول تا زمان کارورزی در دروس مختلف گنجانده و تدریس شوند. حوزه های تخصصی دهان و دندان اسب نیز در دوره های تخصصی جراحی و داخلی دامهای بزرگ قابلیت تمرکز بیشتر و گسترده تری را دارند.

اهمیت معاینات دندانی از سنین پایین در اسب بسیار چشمگیر است. این نکته متاسفانه هم از جانب مالکین و مهتران و هم از سمت دامپزشک مغفول می‌ماند. ضایعات متعددی که در این مقاله مرور شد در صورت بروز و تشخیص زودهنگام قابل درمان و اصلاح بوده و برعکس در صورت عدم تشخیص و اعمال مداخلات لازم، به ضایعاتی برگشت ناپذیر و غیر قابل درمان تبدیل خواهند شد که فعالیت و بازده یک اسب در سایر سطوح را به شدت تحت تاثیر قرار می دهد. فعالیت ورزشی، وزن-گیری و سلامت بدنی، باروری و تولیدمثل در مادیان یا کیفیت اسپرم و قدرت باروری نریان و سیلمی و به ویژه سطح رفاه و آسایش حیوان از موارد قابل ذکری است که با مشکلات دندانی تحت تاثیر قرار می گیرندو با اصلاح آنها بهبود می یابند.

با آموزش صحیح و تربیت دامپزشکان به ویژه علاقمند و همچنین برگزاری دوره های آموزشی برای مالکین و مهتران در این زمینه می‌توان از بروز خسارت‌های فراوان در صنعت اسب جلوگیری کرد. علاوه بر مسائل حوزه آموزش دامپزشکی در این زمینه، تعامل سایر دستگاه‌ها و ارگان‌ها برای رسیدن به بازدهی مطلوب اجتناب ناپذیر است. دانشگاه‌ها و دانشکده‌های دامپزشکی، اداره و سازمان دامپزشکی و فدراسیون‌های سوارکاری و چوگان از جمله این موارد هستند که هر یک در سطح خود و در حوزه اختیارات و وظایف باید در این زمینه بیش از پیش تلاش و نظارت نمایند.

منابع:

1. Tisserand, J.L; Fermentation in the hindgut of the horse-Possibilities of disorders. In Europäische Konferenz über die Ernährung des Pferdes (Pferdeheilkunde Ed.); 1992; pp: 197-200.(
2. Krusic, L; Easley, J. and Pagan, J; Influence of corrected teeth on daily food consumption and glucose availability in horses. In Proceedings of the 1st Symposium on Horse Diseases, Radenci, Slovenia, 23rd–24th March, 1995; pp: 53-68.
3. Ralston, S.L; Foster, D.L; Divers, T. and Hintz, H.F; Effect of dental correction on feed digestibility in horses. Equine Veterinary Journal; 2001; 33, 390-393.
4. Traub-Dargatz, J.L; Salman, M.D. and Voss, J.L; Medical problems of adult

horses, as ranked by equine practitioners. Journal of the American Veterinary Medical Association; 1991; 198, 1745-1747.

5. Dixon, P.M; Tremaine, W.H; Pickles, K; Kuhns, L; Hawe, C., McCANN, J.A.C.Q.U.I. and Brammer, S; Equine dental disease Part 2: a long-term study of 400 cases: disorders of development and eruption and variations in position of the cheek teeth. Equine veterinary journal; 1999; 31(6), 519-528.
6. Jeffrey, D; Horse dentistry. The theory and practice of equine dental maintenance. Idaho: World Wide Equine; 1996
7. Easley, J; Dental and oral examination. In: Baker G.J, Easley J. (Eds.). Equine Dentistry. First ed. W B Saunders, London, 1999; pp: 107-126.
8. Stubbs, R.C; Dentistry of equine cheek teeth. In Proceedings of the 50th Annual Convention of the American Association of Equine Practitioners, Denver, Colorado, USA; 2004; pp: 1-6.
9. Dixon, P. M. and Dacre, I; A review of equine dental disorders. The veterinary journal; 2005; 169, 165-187.
10. Greene, S.K. and Basile, T.P; Recognition and treatment of equine periodontal disease, in Proceedings. 48th Annu Meet Am Assoc Equine pract; 2002; pp:463–466.
11. Uhlinger, C; Survey of selected dental abnormalities in 233 horses. In Proceedings of the annual convention of the American Association of Equine Practitioners (USA); 1988.
12. DeBowes, L.J; Mosier, D; Logan, E.L; Harvey, C.E; Lowry, S. and Richardson, D.C; Association of periodontal disease and histologic lesions in multiple organs from 45 dogs. Journal of Veterinary Dentistry; 1996; 13(2), 57-60.
13. Baker, G. J; Dental physical examination. Veterinary Clinics of North America: Equine Practice; 1998; 14(2), 247-257.
14. Knottenbelt, D.C; The systemic effects of dental disease. In: Baker GJ and Easley J, eds. Equine Dentistry. WB Saunders,Philadelphia, 1999; pp: 127-138.
15. Wagner, A.E. and Hinchcliff, K.W; Cardiovascular effects of xylazine and detomidine in horses. American journal of veterinary research; 1991; 52(5), 651-657.
16. Anderson, M.E. and Weese, J.S; Review of methicillin-resistant Staphylococcus aureus in horses and veterinary personnel who work with horses. proceedings of the American Association of Equine Practitioners, San Diego, 2008; 301-304.
17. Du Toit, N; Burden, F.A; Kempson, S.A. and Dixon, P.M; Pathological investigation of caries and occlusal pulpar exposure in donkey cheek teeth using computerised axial tomography with histological and ultrastructural examinations. The Veterinary Journal; 2008; 178(3), 387-395.
18. Henneke, D.R; A condition score system for horses. Equine practice (USA); 1985
19. Richardson, J.D; Lane, J.G. and Waldron, K.R; Is dentition an accurate indication of the age of a horse?. The Veterinary Record; 1994; 135(2), 31-34.
20. Walmsley, J.P; Some observations on the value of ageing 5–7-year-old horses by examination of their incisor teeth. Equine Veterinary Education; 1993; 5(6), 295-298.
21. Carmalt, J.L; Townsend, H.G. and Allen, A.L; Effect of dental floating on the rostrocaudal mobility of the mandible of

horses. Journal of the American Veterinary Medical Association; 2003; 223(5), 666-669.

22. Rucker, B.A; Equine cheek teeth angle of occlusion: how to calculate and clinical use for incisor shortening. Equine Veterinary Education; 2004; 16(3), 137-142.
23. Johnson, T.J; Surgical removal of mandibular periostitis (bone spurs) caused by bit damage. In Proc Am Ass Equine Practnrs , Vol. 48, 2002; pp. 458-462.
24. Stock, S; Periodontal parameters in the normal and pathological equine tooth. In Proceedings of The 5th World Veterinary Dental Congress; 1997; pp. 92-95.(
25. Dixon, P.M; Tremaine, W.H; Pickles, K; Kuhns, L; Hawe, C; McCANN, J.A.C.Q.U.I. and Brammer, S; Equine dental disease Part 1: A long-term study of 400 cases: disorders of incisor, canine and first premolar teeth. Equine veterinary journal; 1999; 31, 369-377.
26. Goff, C; A study to determine the diagnostic advantages of oral endoscopy for the detection of dental pathology in the standing horse. Proceedings from the American Association of Equine Practitioners Focus on Dentistry, December, San Antonio, 2006; TX, 266-268.
27. Easley, J.K; How to properly perform and interpret an endoscopic examination of the equine oral cavity. In Proceedings; 2008; pp. 383-385.
28. Simhofer, H; Griss, R. and Zetner, K; The use of oral endoscopy for detection of cheek teeth abnormalities in 300 horses. The Veterinary Journal; 2008; 178(3), 396-404.
29. Barakzai, S.Z. and Dixon, P.M; A study of open-mouthed oblique radiographic projections for evaluating lesions of the erupted (clinical) crown. Equine Veterinary Education; 2003; 15(3), 143-148.
30. Baker, G.J. and Easley, J; Equine Dentistry. 2th ed. W.B. Saunders, Philadelphia, 2005; PP: 25.
31. Leue, G; cited by Becker, E.(1962) Zahne. Handbuch der Speziellen Pathologischen Anatomie der Haustiere; 1941; 5, 131-132.
32. May, K.A; Moll, H.D; Howard, R.D; Pleasant, R.S. and Gregg, J.M; Arthroscopic anatomy of the equine temporomandibular joint. Veterinary Surgery; 2001; 30(6), 564-571.
33. Greene, S. K; Diagnosis and treatment of equine cheek teeth occlusions. In Proceedings of the 14th Annual Veterinary Dental Forum, Albuquerque , 2000; pp. 282-284.
34. Baker, G.J. and Easley, J; Equine Dentistry. 1th ed. W.B. Saunders, London, 1999; PP: 250-258.
35. Greene, S.K; Equine dental advances. Veterinary Clinics of North America: Equine Practice; 2001; 17(2), 319-334.
36. Allen, T; Johnson, T. and Miller, R; Safety issues and restraint procedures. Manual of Equine Dentistry. St. Louis, MO: Mosby; 2003; 43-48.
37. Baker, G.J. and Allen, M.L; The use of power equipment in equine dentistry. In Proc AAEP, Vol. 48, 2002; pp. 438.
38. Kempson, S.A; Davidson, M.E. and Dacre, I.T; The effect of three types of rasps on the occlusal surface of equine cheek teeth: a scanning electron microscopic study. Journal of veterinary dentistry; 2003; 20(1), 19-27.

Abstract in English

An Introduction to Equine Dentistry; Necessity of Much More Consideration

Alireza Raayat Jahromi

Associate Professor of Veterinary Surgery, School of Vet Med, Shiraz University, Iran.

Email: raayat@shirazu.ac.ir

Dental problems are one of the main challenges in equine medicine and its management has a considerable effect on horse's performance and profitability in equine industry. Considering the fact that prevention is better than treatment, a regular dental care program based on a scientific plan can lead to an early and definitive diagnosis; which results in a correct intervention and treatment. Dental and oral observation, necessary diagnostic and restraint equipment and instruments, attritional lesions and injuries will be explained and discussed. Finally, the current situation of equine dentistry in our country will be evaluated so that its necessity would be much more seriously considered.

Key Words: Equine Dentistry, Principles, Necessities, Iran.

التیام، دوره ۶، شماره ۱: ۵۵-۴۴، ۱۳۹۸

Eltiam, 6 (1):44-55, 2020

التیام

eltiam.ivsa@gmail.com

مروری بر ساختارهای فیزیولوژیک و اختلالات دندانی سگ سانان با استفاده از رادیوگرافی و سی تی اسکن

فردوس فکری[۱*]، امیر زکیان[۲]، امحسن عباسی[۳]، امید زهتاب پور[۴]، علیرضا وجهی [۵]

۱. دانش آموخته دکترای عمومی دامپزشکی، دانشکده دامپزشکی، دانشگاه لرستان، خرم آباد، ایران

۲. استادیار گروه علوم درمانگاهی، دانشکده دامپزشکی، دانشگاه لرستان، خرم آباد، ایران

۳. دانشیار گروه علوم پایه، دانشگاه لرستان، خرم آباد، ایران

۴. استادیار گروه علوم پایه، دانشکده دامپزشکی، دانشگاه تهران، تهران، ایران

۵. استاد گروه جراحی و رادیولوژی، دانشکده دامپزشکی، دانشگاه تهران، تهران، ایران

Email: freda.fe.2@gmail.com

چکیده

سگ سانان جاندارانی هترودونت و دیفیودونت بوده و به طور کلی دارای ۴۲ دندان دائمی می‌باشند. امروزه توجه به اختلالات دهان و دندان در حیوانات خانگی از جایگاه ویژه ای در دامپزشکی برخوردار شده است و در راس این اختلالات می‌توان به عفونت‌های دندانی و سایر بیماری‌های پیرادندانی اشاره کرد. ساختار و موقعیت قرارگیری دندان‌ها و همچنین بیماری‌های پیرادندانی را می‌توان توسط روش‌های تصویربرداری تشخیصی شامل رادیوگرافی و سی تی اسکن (توموگرافی رایانه‌ای) بررسی کرد. رادیوگرافی یک روش موثر، ارزان قیمت، سریع و همچنین کاربردی در حین انجام عمل‌های جراحی می‌باشد در حالی که سی تی اسکن روشی عالی با کنتراست بالا برای بررسی محوطه دهانی است که امکان دست یابی به تصاویر سه بعدی در زوایا و نماهای مختلف، تصاویر دقیق و واضح از ناحیه مورد نظر حتی قبل از رخداد تغییرات بالینی مشخص را در اختیار دامپزشکان قرار داده و زمان معاینه کمتری را در مقایسه با رادیوگرافی دهان و دندان نیاز دارد. همچنین باعث تسهیل تشخیص تفریقی بیماری‌های مختلف می‌گردد. با این حال هزینه بالای و ریسک انجام آرامبخشی و بیهوشی به منظور عدم تحرک حیوان از فاکتورهای محدود کننده می باشد.

کلمات کلیدی: سگ سانان، رادیوگرافی، توموگرافی رایانه ای، دندان، بیماری های پیرادندانی

مقدمه

دندان‌ها ساختارهای سفید رنگی در دهان هستند که جزء سیستم گوارشی محسوب می‌شوند. ساختار کلی دندان‌ها در

مهره داران مشابه است، هرچند تفاوت‌هایی در شکل و موقعیت قرارگیری آن‌ها وجود دارد. دندان‌های پستانداران ریشه‌های عمیقی دارد و الگوی آن‌ها در بعضی ماهی‌ها و تمساح سانان هم یافت می‌شود. در اغلب ماهیان، دندان‌ها به سطح بیرونی استخوان متصل هستند، در حالیکه در مارمولک‌ها دندان‌ها به یک سمت سطح داخلی فک متصل هستند. در غضروف ماهیان مثل کوسه‌ها، دندان‌ها به وسیله لیگامنت سختی به حلقه غضروفی که شکل آرواره می‌باشد متصل هستند. دندان‌های سگ سانان با این که در ساختار، تعداد کلی و زمان رویش مشابه‌اند، اما ممکن است بسته به گونه و نژاد دارای تفاوت‌هایی نیز باشند. جهت تعیین این تفاوت‌ها، ساختارهای دندانی و همچنین تشخیص بیماری‌های پیرادندانی می‌توان از روش های تصویربرداری تشخیصی شامل رادیوگرافی و سی تی اسکن بهره برد و در صورت نیاز برای اصلاح، ترمیم و یا ادامه درمان تصمیم مناسب را اتخاذ کرد.

دندان های سگ سانان

دندان‌ها در هر گونه، از نظر تعداد، شکل و خصوصیات اختصاصی می‌باشند که به نوع غذای آن ها نیز بستگی دارد. در هر ناحیه از دهان، دندان‌ها با توجه به کارکردشان متفاوت اند و به چهار دسته دندان‌های پیش (Incisors)، دندان‌های نیش (Canines)، دندان‌های پیش آسیا (Premolars) و دندان‌های آسیا (Molars) تقسیم می‌گردند. این خصوصیت را هترودونتی (Heterodonty) می‌نامند که برگرفته از واژه یونانی "Heteros" به معنای مختلف و "Odont" به معنای دندان می‌باشد. همچنین سگ‌سانان موجودات دیفیودونت (Diphyodont) می‌باشند و دو سری دندان در طول عمر خود دارند. دندان‌های سری اول یا دندان‌های شیری (Deciduous teeth یا Baby teeth) که در حدود سه ماهگی با دندان‌های سری دوم یا دائمی (Permanent teeth) جایگزین می‌گردند تا با پوزه رشد یافته حیوان و جیره غذایی سنین بالاتر تطبیق یابند و امکان جویدن قدرتمندتری را با توجه به رژیم غذایی سگ سانان برای حیوان بالغ فراهم نمایند.

دندان‌های شیری در هر طرف فک بالا و پایین سگ شامل سه دندان پیش (I) ، یک دندان نیش (C) و سه دندان پیش آسیا (P) می باشد که در کل شامل ۲۸ دندان شیری می شود. دندان های دائمی نیز در در هر طرف فک بالا و پایین سگ شامل سه دندان پیش، یک دندان نیش، چهار دندان پیش آسیا و دو دندان آسیا (M) در هر نیم فک بالا و سه دندان آسیا در هر نیم فک پایین است که در مجموع شامل ۴۲ دندان دائمی می باشد (تصویر شماره a۱). البته این تعداد ممکن است بسته به تعداد دندان-های پیش آسیا و آسیا در نژادهای مختلف سگ های اهلی و سایر سگ سانان وحشی متغیر باشد. برای مثال سگ نژاد بوش (Bush) فقط یک دندان آسیا در هر نیم فک بالا و یک یا دو دندان آسیا در هر نیم فک پایین دارد. سگ نژاد دل (Dhole) در هر نیم فک بالا و پایین دو دندان آسیا دارد و این در حالی است که روباه گوش خفاشی (Bat-eared fox) سه یا چهار دندان آسیا در هر نیم فک بالا و ۴ عدد در هر نیم فک پایین دارد که از هر پستاندار غیر کیسه داری بیشتر است (۱ و ۲).

دندان‌های پیش، دندان‌های کوچک تیزی هستند که به طور سست در آلوئول دندانی خود جای گرفته‌اند و اصولا برای گرفتن طعمه به کار می‌روند که دارای یک ریشه می‌باشند. دندان‌های نیش، بلندترین و مهمترین دندان‌های سگ می باشند که دارای یک ریشه بلند هستند. دندان پیش آسیای اول در فک بالا و پایین و همچنین سومین دندان آسیای فک پایین نیز فقط دارای یک ریشه می باشند. دندان پیش آسیای دوم و سوم در فک بالا و پیش آسیای دوم و سوم و چهارم به همراه آسیای اول و دوم فک پایین دارای دو ریشه هستند. دندان‌های پیش آسیای چهارم در فک بالا و دو دندان آسیای فک بالا دارای سه ریشه هستند (تصویر شماره b۱). اما دندان های آسیا فقط در سری دندان‌های دائمی حضور دارند. دندان های گوشتخواری (Carnassial یا Sectorial) در سگ ها شامل چهارمین دندان پیش آسیا در فک بالا و اولین دندان آسیا در فک پایین می‌باشد (۱ و ۳). چهارمین دندان پیش آسیا در فک بالا از نظر اندازه رشد یافته و بزرگترین دندان برش دهنده در فک بالا است که هرکدام سه ریشه مستحکم، منشعب و مخروطی شکل دارند. این دندان معمولا همان دندانی است که

با آبسه‌های ریشه‌ای درگیر شده و منجر به ریزش ترشحات مجرای جلویی - شکمی (Rostroventral) سینوس به چشم می‌گردد و برای درمان دائمی بهتر است دندان درگیر کشیده شود (۱ و ۴). اولین دندان آسیای فک پایین که بزرگترین دندان فک پایین نیز می‌باشد به خوبی برای برش دادن تکامل یافته و دارای دو ریشه می‌باشد (تصویر شماره c۱).

اولین دندان شیری دندان نیش است که در فاصله ۳ تا ۵ هفتگی رشد می‌یابد سپس در فواصل ۴ تا ۶ هفتگی دندان‌های پیش و در فواصل ۵ تا ۶ هفتگی دندان‌های پیش آسیا رشد می‌کنند. در سه ماهگی دندان‌های شیری شروع به جایگزین شدن با دندان‌های دائمی می‌کنند. دندان‌های پیش در فواصل ۳ تا ۵ ماهگی، دندان‌های نیش در فواصل ۵ تا ۷ ماهگی و دندان‌های پیش آسیا و آسیا در فواصل ۴ تا ۷ ماهگی تعویض می‌گردند و در ۷ ماهگی دندان‌های دائمی تکمیل می‌شوند. بعد از این سن در حالت نرمال و عدم وجود دفرمیتی و اختلالات فک با توجه به میزان سایش و شیب‌دار شدن و حتی افتادن دندان‌ها، می‌توان سن سگ را تخمین زد (۱ و ۲).

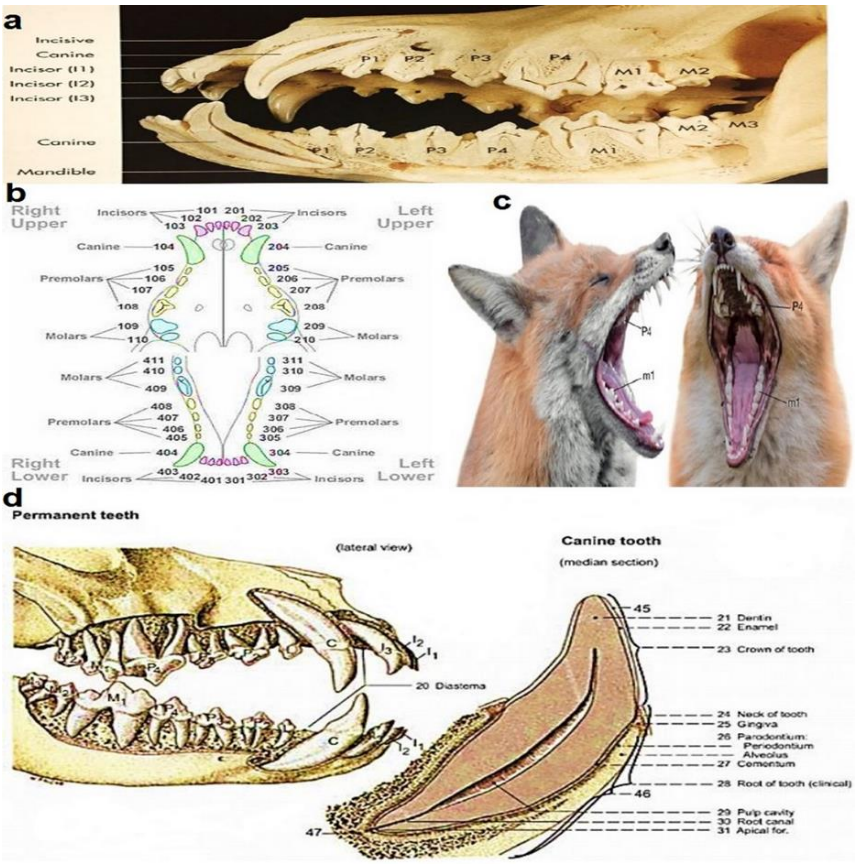

تصویر شماره ۱. مقطع ساجیتال دندان های فک بالا و پایین در سگ (نمای جانبی) (۱) (a)؛ تصویری از شکل قرار گیری دندانهای هر نیم فک سگ سانان که وضعیت و شکل ریشه‌های دندانی را نشان می‌دهد (۳) (b)؛ دندان‌های گوشتخواری پیش آسیای چهارم فک بالا و آسیای اول فک پایین با حالت قیچی مانند در روباه سرخ (c) (6) (Vulpes vulpes)؛ ساختار و فرمول دندان‌های دائمی سگ در نمای جانبی و برش میانی که بخش‌های مختلف یک دندان را به خوبی نشان می‌دهد (۵) (d)

ساختار دندانی سگ سانان

با این که دندان‌های هر گونه با توجه به نیازهای اختصاصی و شرایط محیطی آن گونه ساختار خاص خود را دارند، اما ساختار کلی دندان‌ها مشابه است. هر دندان دارای سه بخش تاج (Crown)، گردن (Neck) و ریشه (Root) می باشد (۵). تاج بخشی از دندان است که در بیرون از لثه (Gum) قرار گرفته و با مینا (Enamel) پوشیده می‌شود. گردن مرز بین تاج و

ریشه دندان می‌باشد که مینا در آن خاتمه می‌یابد. ریشه در داخل لثه درون آلوئولی در استخوان فک قرار می‌گیرد (شکل D۱). هر دندان از سه بافت مینراله شده تشکیل می‌شود که حفره دندانی (Dental Cavity) را احاطه می‌کند (۵). این حفره به دو برجستگی بزرگ در تاج و همچنین به هر ریشه انشعاب می یابد که با پالپ دندانی (Pulp) پر می‌شود و دارای بافت پیوندی، اعصاب، ادونتوبلاست‌ها، سرخرگ، سیاهرگ و عروق لنفی می‌باشد. یک سوراخ راسی کوچک در انتهای هر ریشه، اجازه عبور عروق و اعصاب از طریق کانال ریشه (Root Canal) را به بیرون دندان می‌دهد. این سه لایه مینرالیزه شده شامل مینا، عاج (Dentin) و سیمان (Cement) می‌باشد که ماده شیمیایی سازنده آنها بسیار شبیه به استخوان و شامل کریستال های هیدروکسی آپاتیت (Hydroxyapatite)، منیزیوم و سایر املاح است. مینای دندانی توسط آمیلوبلاست‌ها (Ameloblast) تولید می‌شود و تقریبا سفید رنگ و بدون سلول می باشد که به تبع توانایی ترمیم شدن را ندارد. مینا سخت‌ترین ماده بدن می باشد. عاج بخش عمده دندان را شامل می‌شود که حفره پالپ دندانی (Pulp Cavity) را احاطه می‌کند و به رنگ سفید زرد می‌باشد و توسط ادونتوبلاست‌ها (Odontoblasts) تولید می‌شود که در طول زندگی تداوم دارد. در سگ‌ها کاهش فضای اتاقک پالپی توسط عاج ثانویه می‌تواند به وسیله رادیوگرافی به عنوان شاخصی برای تخمین سن حیوان ارزیابی شود. سیمان آخرین لایه سخت و کلسیفیه شده است که در مجاورت استخوان آلوئولی (Alveolar Bone) قرار می‌گیرد. دندان توسط لیگامنت پیرادندانی (Periodontal Ligament) به حفره آلوئولی (Alveolar Socket) متصل باقی می‌ماند (۱ و۶).

بیماری‌های دهان و دندان

بیماری‌های پیرادندانی (Periodontal Diseases) به بیماری و التهاب ساختارهای اطراف دندانی اطلاق می‌شود که یکی از شایع ترین بیماری‌های سگ سانان می‌باشد. این بیماری‌ها از یک التهاب لثه (Gingivitis) ساده تا موارد شدید و دردناک را شامل می‌گردد که می‌تواند منجر به از دست رفتن دندان گردد (تصویر شماره ۲a و b). میزان بروز التهاب بافت‌های پیرادندانی (Periodontitis) با افزایش سن بیشتر می‌شود. سگ‌های کوچک جثه و خصوصا نژادهای براکیوسفالیک (Brachycephalic Dogs) به بیماری‌های Gingivitis و Periodontitis مستعدتر هستند. در ابتدا پلاک‌های باکتریایی شکل می‌گیرند و در صورتی که با مسواک زدن و یا سایر روش‌های معمول ظرف ۴۸ تا ۷۲ ساعت پاک نشوند، واکنش‌های التهابی رخ می‌دهد و Gingivitis رخ می‌دهد. با مینرالیزه شدن پلاک‌ها، سنگ یا تارتار ایجاد می‌گردد که در این مرحله تنها روش برطرف کردن آن جرم گیری (Dental Scaling) می‌باشد.

تصویر شماره ۲. التهاب لثه به علت تشکیل پلاک های باکتریایی (a)؛ التهاب بافت های پیرادندانی فعال همراه با التهاب شدید لثه و از دست رفتن اتصالات دندان (۴) (b)

با ادامه یافتن تشکیل پلاک در زیر لثه و در کیسه لثه‌ای (Gingival Salcus) که فضای فیزیولوژیکی بین سطح دندان و لثه است، پاسخ التهابی شکل گرفته و منجر به تخریب بیشتر بافت‌های اطراف دندان می‌شود. نفوذ بیشتر باکتری‌ها،

periodontitis، سست شدن و در نهایت افتادن دندان مربوطه از لثه از تبعات این پروسه التهابی می‌باشد. در مشکلات دندانی شاهد بوی بد دهان (Halitosis)، امتناع از غذا خوردن به علت درد و سختی در بلع (Dysphagia)، افزایش ترشح بزاق (Hypersalivation)، ریزش بزاق از دهان (Ptyalism) و خونریزی از لثه می‌باشیم. با ادامه روند بیماری، عمق کیسه لثه‌ای افزایش یافته و تبدیل به حفره لثه‌ای (Gingival Packet) می‌گردد. تغییرات رادیوگرافی که در این مرحله می‌توانیم مشاهده کنیم شامل تحلیل و تخریب تاج و استخوان آلوئول می باشد (۶ و ۷). CBCT به منظور تشخیص بیماری‌های پیرادندانی (Periodontitis) و بیماری‌های مرتبط با ریشه دندان (Endodontic Diseases) در انسان و سگ پیشنهاد شده است. انجام دادن هر دو تکنیک تصویربرداری شامل رادیوگرافی و سی تی اسکن برای تشخیص و تعیین علایم بالینی بیماری‌های پیرادندانی (Periodontitis) و بیماری‌های مرتبط با ریشه دندان (Endodontic diseases) در سگ‌ها ضروری نیست و بسته به میزان همگرایی این دو تکنیک، اخذ مقاطع سی تی اسکن با ضخامت ۰/۵ تا ۱ میلی‌متر کافی می‌باشد. تنها در موارد تشخیص بیماری‌های پیرادندانی دندان‌های پیش فک پایین (Mandibular Incisors)، خصوصا در مواردی که نتایج حاصل از سی تی اسکن با اطلاعات بیمار مغایرت دارد، اخذ رادیوگراف پس از سی تی اسکن ضروری می‌باشد (۸).

امروزه پیشرفت‌هایی که در دندانپزشکی دامپزشکی مشاهده می‌کنیم در واقع باعث بهبود تشخیص ناهنجاری‌های دندانی در دام‌های کوچک شده است. به تبع، روش‌های تشخیصی که پیشتر فقط در مورد انسان به کار گرفته می‌شد، در حال حاضر برای دام‌های کوچک نیز انجام می‌شود و در نتیجه کیفیت تشخیص اختلالات حوزه دهان و دندان را بالا برده است. لازمه این امر بالا بردن کیفیت ابزارهای تکنولوژیک، کسب دانش مورد نیاز و سرمایه گذاری در این زمینه می‌باشد. یکی از این روش‌های پیشرفته تشخیصی سی تی اسکن است. سی تی اسکن مقطع برداری کامپیوتری است که از اشعه ایکس استفاده می‌شود. میزان اشعه ایکس خیلی کمتر از رادیولوژی است ولی باریکه‌ای از اشعه با کیلو ولتاژ بالا مورد استفاده قرار می‌گیرد که دور اندام چرخیده و تصویر مقطعی از اندام تهیه می‌شود سی‌تی‌اسکن محل‌های قرارگیری آناتومیکی اندام‌ها، میزان و محتوای فرایندهای پاتولوژیکی داخل سینه و شکم و همچنین ارزیابی ارتباط بین آناتومی و فیزیولوژی آن‌ها را امکان‌پذیر کرد. اصول پایه‌ای توپوگرافی کامپیوتری مشابه رادیوگرافی است، به این صورت که اشعه یونیزان به بافت بیمار نفوذ می‌کند، بخشی از اشعه جذب بافت شده و بخشی دیگر از بدن عبور می‌کند و توسط آشکارسازها اندازه‌گیری شده و سیگنال‌ها جهت انجام فرآیند تصویرسازی به‌وسیله آشکارسازها به کامپیوتر ارسال می‌شود و پس از پردازش توسط کامپیوتر تصویر عضو موردنظر بر روی مانیتور نشان داده می‌شود در مطالعه ای که توسط Roza و همکاران در سال ۲۰۱۱ انجام گرفت، استفاده از سی تی اسکن با تکنیک اشعه مخروطی (Cone Beam Computed Tomography یا CBCT) و رادیوگرافی داخل حفره دهانی (Intraoral radiography یا IOR) برای تشخیص ناهنجاری های دندانی در سگ ها و گربه ها ارزیابی شده است. تصاویر حاصل از روش CBCT دارای کیفیت بالاتر و درجه اشعه یونیزه کننده پایین‌تری است که خصوصا برای حیوانات مسن ایمن تر می‌باشد. علاوه بر آن صرف زمان کمتر و کاهش مدت تشخیص و نیز امکان ویرایش و اصلاح بعدی در این تکنیک تصویربرداری وجود دارد. نتایج این مطالعه نشان داد که رادیوگرافی یک روش موثر و سریع در معاینه و بررسی وضعیت دندان‌ها بوده که از نظر اقتصادی به صرفه‌تر است و می‌توان حین جراحی نیز از آن بهره گرفت. این مطالعه همچنین مشخص کرد که میانگین زمان مورد نیاز برای اخذ تصاویر CBCT بعد از حالت گماری حیوان، ۴۰ ثانیه است در حالی که در رادیوگرافی این زمان ۰,۰۶ ثانیه می باشد. اما ذکر این نکته ضروری است که برای اتخاذ حالت گماری صحیح در رادیوگرافی قبل از عکس برداری میانگین زمانی ۲۰ دقیقه مورد نیاز است تا بیمار و فیلم به حالت گماری و موقعیت مناسب جهت آغاز تصویر برداری برسند و همچنین در بین عکس برداری ها ممکن است نیاز به تغییر حالت گماری وجود داشته باشد (۹).

برای بررسی دندان‌ها با روش سی تی اسکن باید بتوانیم تعداد صحیح و موقعیت ریشه های هر دندان را به درستی درک کنیم. جهت گیری آناتومیکی دندان ها شامل موارد ذیل می باشد:

۱) Mesial و Distal که به ترتیب به معنای نزدیک به و یا دور از خط مرکزی (midline) کمان دندانی است.

۲) Coronal و Apical که به ترتیب به معنای نزدیک به و یا دور از تاج دندان می‌باشد.

۳) Palatal و Lingual که به ترتیب به معنای نزدیکی به کام سخت (دندان های فک بالا) و یا نزدیکی به زبان (دندان های فک پایین) می‌باشد.

۴) Buccal یا Lingual که به ترتیب به معنای نزدیکی به گونه (دندان های عقبی) و یا نزدیک به لب ها (دندان‌های جلویی) می‌باشد (۳).

سی تی اسکن یک روش تصویربرداری عالی به منظور بررسی محوطه دهانی می‌باشد، زیرا نفوذ خوبی به ساختارهایی دارد که قدرت و شدت امواج را شدیدا کاهش می دهند. به علت کاهش قدرت نفوذ امواج، باید با ضخامتی نازک مقاطع سی تی اسکن از ساختارها و لایه های دندان تهیه و مشاهده گردد. الگوریتم سی تی اسکن با ضخامت نازک مقاطع در استخوان و بافت نرم برای ارزیابی تراکم ساختارهای استخوانی و بافت نرم دهان نیز ایده آل هستند. همچنین سی تی اسکن کنتراست و تفکیک فضایی خوبی در محوطه دهانی ایجاد می کند. زمانی که به غیر نرمال بودن بافت های نرم مشکوک می شویم از کنتراست متوسط و تصاویر سه بعدی برای تصمیم گیری در مورد درمان و جراحی استفاده می‌کنیم (۱۰). با انجام سی تی اسکن مشاهده ترک‌های دندانی داخل آلوئول خصوصا شیارهایی که به طور کامل در زیر حاشیه لثه قرار گرفته است و در معاینه بالینی دیده نمی شود، امکان پذیر می‌گردد (۱۱). مشکلات مادرزادی، تروما و ضربات فیزیکی، رخداد ترک و شکستگی‌های ریز دندانی، مشکلات التهابی و آبسه های ریشه دندان، نئوپلاسم های ادونتوژنیک، کیست‌ها، تومورهای مرتبط با لیگامنت پیراندندانی و همچنین نئوپلاسم های محوطه دهانی از جمله مواردی هستند که می‌توان با سی تی اسکن بررسی کرد (۱۰). سی تی اسکن برای دست یابی به نتایج دقیق تر به دنبال معاینه بالینی مورد نیاز می باشد هرچند که هزینه بالای آن یک فاکتور محدود کننده است. تصاویر دقیق و واضح از ناحیه مورد نظر حتی قبل از رخداد تغییرات بالینی مشخص، زمان معاینه کمتر در مقایسه با رادیوگرافی دهان و دندان، تسهیل تشخیص تفریقی بیماری‌های مختلف، جلوگیری از اشعه دیدن فرد معاینه کننده و دست یابی به تصاویر سه بعدی در زوایا و نماهای مختلف از جمله نکات پر ارزش سی تی اسکن در برنامه تشخیصی و درمانی می‌باشد. هرچند که برای انجام سی تی اسکن نیاز است حیوان با بیهوشی یا آرامبخشی عمیق بی‌تحرک گردد و این مسئله همواره خطراتی را با خود به همراه دارد (۱۱).

در تصویر شماره a۳ سی تی اسکن مقطع عرضی (Transverse) ساختار طبیعی اولین دندان آسیای سمت چپ فک بالای سگ را مشاهده می‌کنید. اتاقک پالپی لوسنت (Lucent) مرکزی (پیکان کوچک سیاه رنگ) با لایه سیمانی متراکمی (پیکان بزرگ سیاه رنگ) احاطه شده است. لایه لوسنت مرکزی باریک لیگامنت پیراندانی (Periodontal Ligament) (پیکان کوچک سفید رنگ) نیز توسط لامینا دورای متراکم آلوئول (Lamina Dura) احاطه شده است (پیکان بزرگ سفید بزرگ). همچنین لایه خارجی تاج دندان شامل مینا و عاج متراکم می‌باشد (علامت سر پیکان سیاه رنگ) (۱۰). در تصویر شماره b۳ ساختار نرمال ریشه دیستال از سه ریشه پیش آسیا سوم (P3) چپ فک بالا و ریشه مزیال از دو ریشه دندان آسیای اول (M1) فک پایین که دندان‌های گوشتخواری محسوب می‌شوند را مشاهده می‌کنید. "علامت ستاره" نشان دهنده‌ی اتاقک پالپی، "D" نشان دهنده‌ی عاج و "پیکان سفید" بیانگر لایه مینای تاج است. "پیکان مشکی" نشان دهنده راس ریشه دندان که با لیگامنت پیراندندانی (Periodontal Ligament) کم تراکم و لامینای متراکم احاطه شده است می‌باشد و "علامت سر پیکان" ستیغ آلوئولی (Alveolar crest) را نشان می‌دهد که حفره آلوئولی (Alveolar Socket) را از بالا متمایز می‌کند (۳).

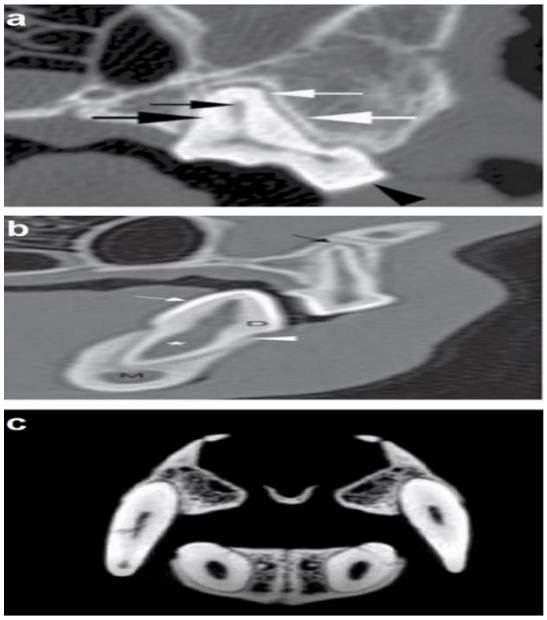

تصویر شماره ۳. سی تی اسکن در مقطع عرضی (transverse) اولین دندان آسیای سمت چپ فک بالای سگ که پیکان سفید رنگ سمت کوچک راست بالا لایه لوسنت مرکزی باریک لیگامنت پیرادندانی، پیکان سفید رنگ بزرگ سمت راست پایین لایه لامینای متراکم اطراف الوئولی، پیکان سیاه رنگ کوچک سمت چپ بالا اتاقک پالپی لوسنت مرکزی، پیکان سیاه رنگ بزرگ سمت چپ پایین لایه سیمانی متراکم اطراف اتاقک پالپی و پیکان سیاه رنگ سمت راست اشاره به عاج متراکم دندانی دارد (a)؛ سی تی اسکن در مقطع عرضی (transverse) ریشه دیستال از سه ریشه پیش آسیا سوم (P3) چپ فک بالا و ریشه مزیال از دو ریشه دندان آسیای اول (M1) فک پایین (۳) (b)؛ مقطع کرونال از سی تی اسکن جمجمه گرگ خاکستری که در این مقطع ساختار دندان‌های نیش فک بالا را می توانید مشاهده کنید. (اسلایس ۵۲ از نمای c) (rostral)

در تصاویر a۴ و b رادیوگراف فک بالا و پایین سگ نژاد خالص بیگل در سن ۸۳ روزگی با سری کامل دندان‌های شیری کمان بالا و دندان‌های پیش دائمی رشد نکرده (a)، دندان نیش (b)، پیش آسیاها (c تا f) و دندان های آسیا (g تا h) را مشاهده می‌کنید (۱۲). همچنین در تصویر رادیوگرافیک c۴ ساختار فک و دندان‌های شیری یک قلاده روباه سرخ (Vulpes vulpes) نر قابل مشاهده است.

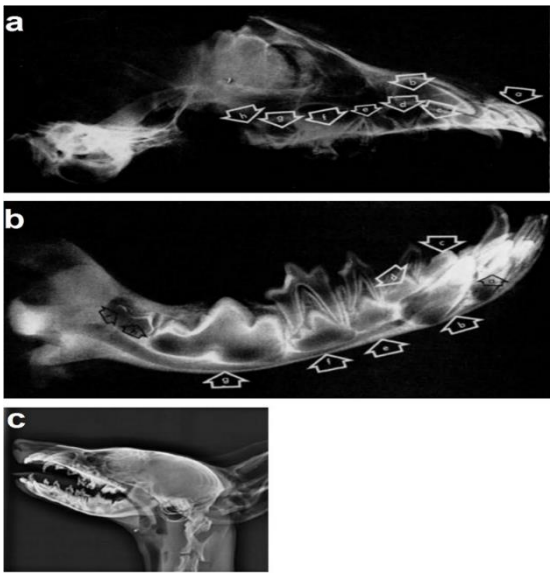

تصویر شماره ۴. رادیوگراف فک بالای سگ نژاد خالص بیگل در سن ۸۳ روزگی (۱۲) (a)؛ رادیوگراف فک پایین سگ خالص نژاد بیگل در سن ۸۳ روزگی (۱۲) (b)؛ رادیوگراف جمجمه و فک روباه سرخ (Vulpes vulpes) نر سه ماهه که ساختارهای دندانی شیری را نشان می‌دهد (۱۴) (c)

در تصاویر a۵ و b مقاطعی از سی تی اسکن جمجمه روباه سرخ (Vulpes vulpes) نر قابل مشاهده است که این تصویربرداری در سال ۲۰۰۰ توسط متیو کولبرت در ۵۳۷ اسلایس با ضخامت و فاصله بین اسلایس‌های ۰/۲۸۰ میلی متر در محور کرونال و در مرکز تصویربرداری دانشکده دامپزشکی دانشگاه تگزاس ایالات متحده انجام شده است. این مقاطع نشان دهنده‌ی دندان های تیز و باریک روباه سرخ در مقایسه با سایر سگ سانان می‌باشد. تصاویر شماره ۳ و ۵ c به ترتیب مربوط به مقاطع کرونال و ساجیتال از سی تی اسکن جمجمه گرگ خاکستری (Canis lpus) می‌باشد. این نمونه‌ها در سال

۲۰۰۰ توسط متیو کولبرت در ۴۵۷ اسلایس با ضخامت و فاصله بین اسلایس‌های ۰/۵ میلی متر در محور کرونال در مرکز تصویربرداری تشخیصی دانشکده دامپزشکی دانشگاه تگزاس ایالات متحده اسکن شده است. نتایج حاصل از این اسکن‌ها کمک شایانی به تکمیل مطالعات فیلوژنی سگ سانان کرده است. آنالیزهای گرافیکی و مکانیکی دندان‌های گرگ خاکستری نشان می‌دهد که آرواره‌های آن به خوبی برای گاز گرفتن سریع و کشنده و همچنین خورد کردن استخوان به کمک آسیاهای گوشتخواری تکامل یافته است.

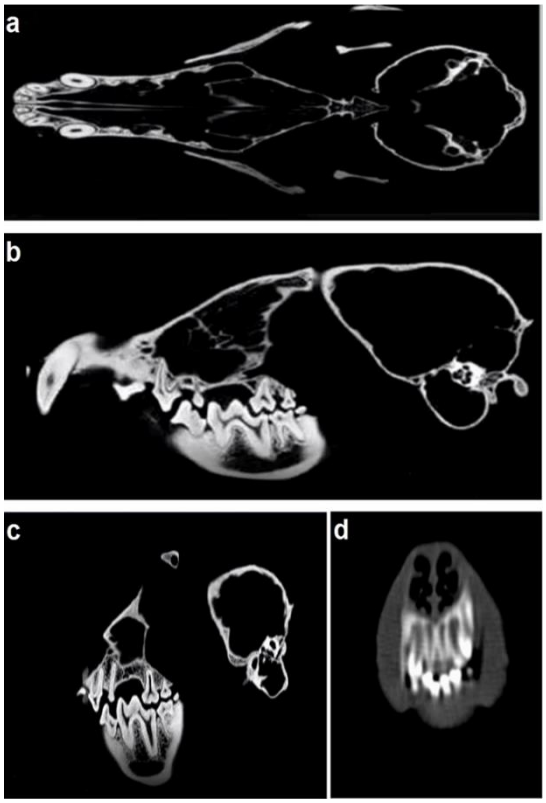

تصویر شماره ۵: مقطع افقی (Horizontal) از سی تی اسکن جمجمه روباه سرخ (Vulpes vulpes)، به طرز قرارگیری دندان ها در فک پایین از نمای پشتی (dorsal) توجه کنید (a)؛ مقطع ساجیتال از سیتی اسکن جمجمه روباه سرخ (Vulpes vulpes). ساختار دندان های آسیای فک پایین به خوبی قابل مشاهده است (اسلایس ۳۲۸ از مقاطع ساجیتال - نمای جانبی) (b)؛ مقطع ساجیتال از سیتی اسکن جمجمه گرگ خاکستری (Canis lpus)، ساختار دندان آسیای اول فک پایین به خوبی قابل مشاهده است. (اسلایس ۷۸ از مقاطع ساجیتال- نمای جانبی) (c)؛ مقطع عرضی سی تی اسکن جمجمه روباه سرخ (Vulpes vulpes) نر که دندانهای شیری را نشان می‌دهد (۱۴) (d)

نتایج مطالعه Campbell و همکاران در سال ۲۰۱۶ نشان داد تشخیص Periodontitis به روش رادیوگرافی داخل حفره دهانی در مقایسه با روش سی تی اسکن دقیق تر و راحت‌تر است. همچنین از طرفی دیگر مطالعات تجربی مشخص کرد که روش تصویربرداری CBCT در تشخیص عوارض Periodontitis بسیار دقیق‌تر از رادیوگرافی داخل حفره دهانی است، اما نویسندگان این مطالعه معتقد بودند که روش سی تی اسکن به منظور ترسیم حاشیه‌های آلوئول‌های دندانی و ارتفاع آلوئولی از روش‌های رادیوگرافی داخل حفره دهانی بسیار دقیق‌تر است. نتایج مطالعات نشان داده توافق مناسبی بین روش رادیوگرافی داخل حفره دهانی و سی تی اسکن به منظور تشخیص اختلالات Periodontitis وجود ندارد اما در خصوص اختلالات Endodontic این توافق مناسب و کاربردی است به شکلی که فراوانی تشخیص این نوع ضایعات در روش رادیوگرافی تنها ۱۰ درصد کمتر از روش سی تی اسکن می‌باشد. اگرچه کماکان روش استاندارد طلایی برای تصویربرداری دندانی در دامپزشکی وجود ندارد اما با بررسی منابع انسانی به نظر می‌رسد مناسب‌ترین روش سی تی اسکن و CBCT باشد. سی تی اسکن توانایی تفریق اساسی تغییرات آناتومیک و پاتولوژیک را به دامپزشکان در زمینه دندانپزشکی می‌دهد. اما تنها زمانی استفاده از این روش پر هزینه ضروری می‌شود که تشخیص یک عارضه Endodontic به روش رادیوگرافی در فک بالای یک سگ سان امکان پذیر نباشد، در صورتی که در ضایعات فک پایین به دلیل کمتر بودن

ساختارهای استخوانی گیج کننده می‌توان به راحتی با استفاده از تکنیک رادیوگرافی داخل حفره دهانی دندان و و بافت‌های اطراف دندانی را از یکدیگر تمایز داد (۸). همانطور که ملاحظه می‌کنید تصاویر شماره ۶ و ۷ به ترتیب به روش IOR و سی تی اسکن عدم وجود اختلالات دندانی (a۶ و a)۷، Periodontitis (6b و b۷) و Endodontic (6c و c۷) را در سگ‌سانان بالغ نشان می‌دهد.

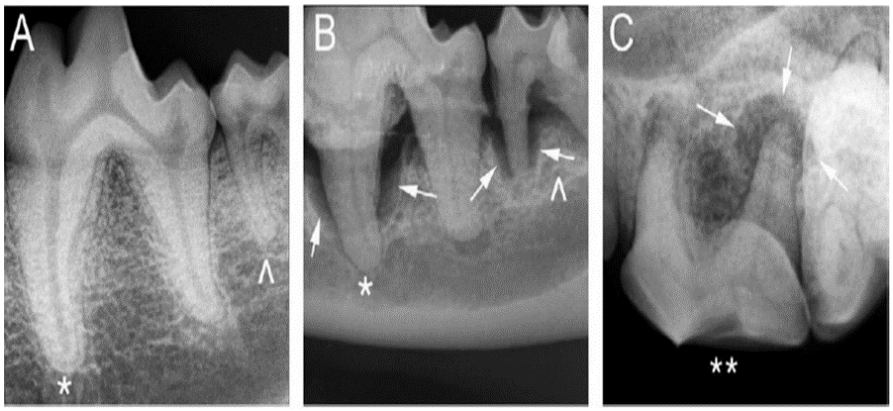

تصویر شماره ۶: رادیوگرافی داخل حفره دهانی (IOR) سگ سانان. فقدان بیماری Periodontitis و endodontic در یک قلاده سگ لابرادور رتریور ۴ ساله نر اخته (A)؛ periodontitis در دندان‌های یک قلاده سگ داشهوند ۱۴ ساله نر (B)؛ بیماری endodontic در دندان (**) یک قلاده سگ لابرادور رتریور ۴ ساله اخته (C)

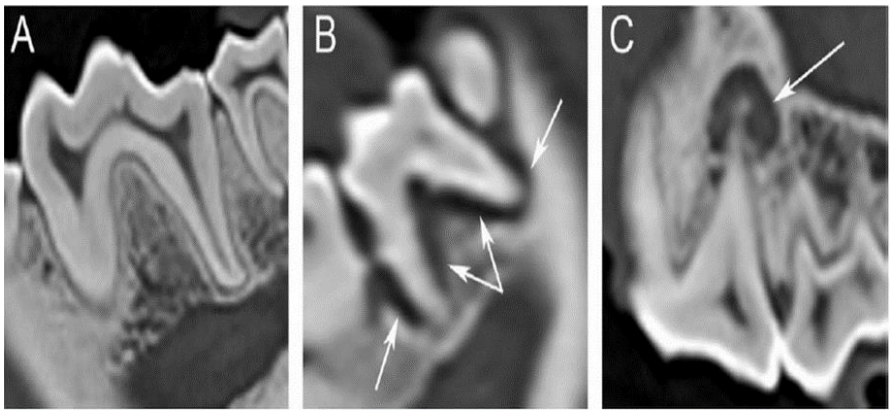

تصویر شماره ۷: مقاطع سی تی اسکن حفره دهانی سگ سانان. فقدان بیماری Periodontitis و endodontic در یک قلاده سگ لابرادور رتریور ۴ ساله نر اخته (A)؛ periodontitis در دندان‌های یک قلاده سگ داشهوند ۱۴ ساله نر (B)؛ بیماری endodontic در دندان یک قلاده سگ لابرادور رتریور ۴ ساله اخته (۸) (C)

تصویر شماره ۸ به ترتیب ساختار فک و دندان‌های سه نژاد سگ اهلی (Canis familiaris) شی هوا هوا (a۸)، بولداگ (b۸) و لابرادور رتریور (c۸) را به روش سی تی اسکن سه بعدی نشان می‌دهد. در تصویر d۸ ساختار دندان گوشتخواری پیش آسیای چهارم فک بالا از مقطع ساجیتال سی تی اسکن جمجمه سگ نژاد لابرادور رتریور را می توانید مشاهده کنید. این نمونه ها نیز توسط متیو کولبرت در سال ۲۰۰۵ در ۶۴۵ اسلایس با ضخامت و فاصله بین اسلایس های ۰/۱۴ میلی متر در محور کرونال در مرکز تصویربرداری دانشکده دامپزشکی دانشگاه تگزاس ایالات متحده اسکن شده است (۱۳).

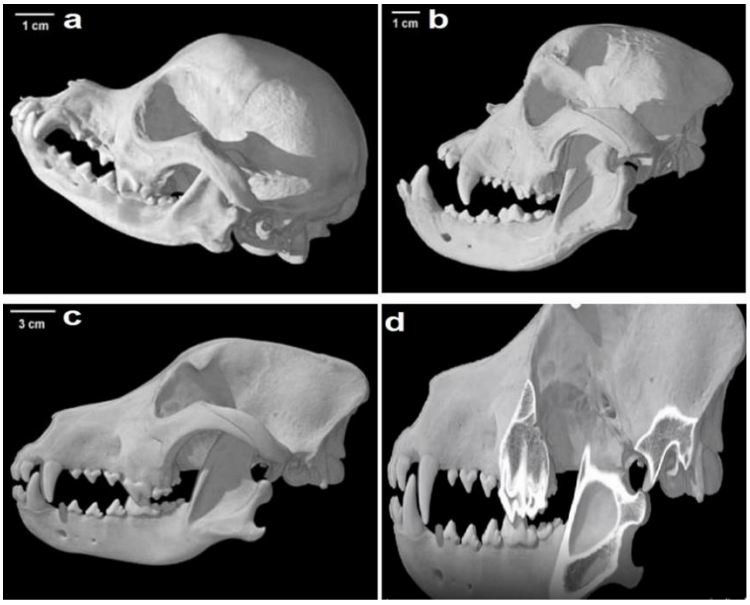

تصویر شماره ۸: سیتی اسکن سه بعدی جمجمه سگ نژاد شی هوا هوا (نمای جانبی) (a)؛ سیتی اسکن سه بعدی جمجمه سگ نژاد بولداگ (نمای جانبی) (b)؛ سیتی اسکن سه بعدی جمجمه سگ لابرادور رتریور (نمای جانبی) (c)؛ برش‌های دینامیک سیتی اسکن سه بعدی ساختار دندان گوشتخواری پیش آسیای چهارم فک بالا در سگ نژاد لابرادور رتریور (نمای جانبی) (۱۳) (d)

نتیجه گیری

سی تی اسکن با اشعه مخروطی یک روش تصویربرداری عالی و سریع با امکان ایجاد کنتراست بالا به منظور بررسی محوطه دهانی می باشد زیرا نفوذ خوبی به ساختارهایی دارد که قدرت و شدت امواج را شدیدا کاهش می‌دهند. همچنین دارای کیفیت بالاتر با درجه کمتر اشعه یونیزه کننده با امکان ویرایش و اصلاح بعدی است. سی تی اسکن برای دست یابی به نتایج دقیق تر به دنبال معاینه بالینی مورد نیاز می‌باشد هرچند که هزینه بالای آن و نیاز به آرامبخشی و بیهوشی یک فاکتور محدود کننده است. تصاویر دقیق و واضح از ناحیه مورد نظر حتی قبل از رخداد تغییرات بالینی مشخص، زمان معاینه کمتر در مقایسه با رادیوگرافی دهان و دندان، تسهیل تشخیص تفریقی بیماری‌های مختلف، جلوگیری از اشعه دیدن فرد معاینه کننده و دستیابی به تصاویر سه بعدی در زوایا و نماهای مختلف از جمله نکات پر ارزش سی تی اسکن در برنامه درمانی می‌باشد. رادیوگرافی نیز یک روش موثر و سریع در معاینه و دارای صرفه اقتصادی است که در حین جراحی نیز کاربردی است (۱۴).

منابع:

1. Konig HE, Liebich HG. Veterinary anatomy of domestic animals: Textbook and color atlas. Stuttgart, Germany: Schattauer, 2004; 397-414.
2. The natural history collections of the University of Edinburgh. Available at http://www.nhc.ed.ac.uk/index.php?%20page=493.172
3. Schwarz T, Saunders J, editors. Veterinary computed tomography. John Wiley & Sons, 2011; 296-300.

4. Gorpi, Lisa Clarke. available at http://assets.press.Princeton.edu/chapters/i13221.pdf
5. Budras KD, McCarthy PH, Fricke W, et al. Anatomy of the dog: an illustrated text. Schlütersche; 2007.
6. Holmstrom SE. Canine dental disease. Veterinary Clinics: Small Animal Practice. 1998; 28(5):1049-1056.
7. Ettinger SJ, Feldman EC, Cote E. chapter 36, Textbook of Veterinary Internal Medicine-eBook. Elsevier health sciences, 2017.
8. Campbell RD, Peralta S, Fiani N, et al. Comparing intraoral radiography and computed tomography for detecting radiographic signs of periodontitis and endodontic disease in dogs: an agreement study. Frontiers in veterinary science. 2016; 3:68.
9. Roza MR, Silva LA, Barriviera M, et al. Cone beam computed tomography and intraoral radiography for diagnosis of dental abnormalities in dogs and cats. Journal of veterinary science. 2011; 12(4):387-92.
10. Wisner E, Zwingenberger A. Atlas of small animal CT and MRI. John Wiley & Sons, 2015; 113-131.
11. Schweda MC, Hassan J, Böhler A, et al. The role of computed tomography in the
12. assessment of dental disease in 66 guinea pigs. Veterinary Record. 2014; vetrec-2012.
13. Shabestari L, Taylor GN, Angus W. Dental eruption pattern of the beagle. Journal of dental research. 1967; 46(1):276-8.
14. An NSF Digital Library at UT. Available at http://digimorph.org
۱۵. فکری فردوس. مطالعه رادیوگرافی و سی تی اسکن ساختار های آناتومیکی طبیعی ناحیه جمجمه در روباه معمولی (Vulpes vulpes)، پایان نامه جهت دریافت درجه دکتری حرفه ای دامپزشکی. دانشگاه لرستان، ۱۳۹۸.

Abstract in English

A Review of Physiological Structures and Dental Disorders of Canids Using Radiography and Computed Tomography

Ferdos Fekri[1*], Amir Zakian[2], Mohsen Abbasi [3], Omid Zehtabvar[4], Alireza Vajhi[5]

1. Graduated DVM student, Veterinary Faculty, Lorestan University, Khorramabad, Iran
2. Assistant Professor, Department of Clinical Sciences, Faculty of Veterinary Medicine, Lorestan University, Khorramabad, Iran
3. Associate Professor, Department of Basic Sciences, Faculty of Veterinary Medicine, Lorestan University, Khorramabad, Iran
4. Associate Professor, Department of Clinical Sciences, Faculty of Veterinary Medicine, Lorestan University, Khorramabad, Iran
5. Full Professor, Department of Surgery and Radiology, Faculty of Veterinary Medicine, University of Tehran, Tehran, Iran

***E-mail add.**: freda.fe.2@gmail.com

Canids are heterodont and diphyodont animals, which most of adult canids have 42 permanent teeth. Nowadays, attention to the oral and dental disorders in pets has gained a special region in veterinary medicine and on the top of these problems can be referred to dental infections and other periodontal diseases. Anatomy and positioning of teeth and periodontal diseases also could be observed by diagnostic imaging techniques included radiography and CT-scan. Radiography is an effective method for dental examination with low-cost and fast execution times and can be performed during surgery. Although, computed tomography is high contrasted method in oral cavity examination that facilitates the diagnosis of multiple disease. Precise and detailed imaging of the region of interest even before changes become clinically apparent, the reduced examination time than oral radiography, 3D imaging in different views, but expensiveness and risks associated with anesthesia may be the restrictive factors.

Key words: canids, radiography, Computed tomography, tooth, periodontal disease.

التیام، دوره ۶، شماره ۱: ۷۲-۵۶، ۱۳۹۸

Eltiam, 6 (1): 56-72, 2020

التیام

eltiam.ivsa@gmail.com

روش‌های تعیین سن در نشخوارکنندگان و شترسانان با استفاده از الگوهای دندانی

ساره رضایی[۱]، امیر زکیان[۲*]، نیما مرادپور[۳]

۱. متخصص بیماریهای داخلی دام‌های بزرگ، دامپزشک بخش خصوصی، تهران، ایران

۲. استادیار گروه علوم درمانگاهی، دانشکده دامپزشکی، دانشگاه لرستان، خرم آباد، ایران

۳. دستیار تخصصی داخلی دام‌های بزرگ، دانشکده دامپزشکی، دانشگاه آزاد اسلامی واحد علوم و تحقیقات، تهران، ایران

*Email: amir.zakian7@gmail.com

چکیده

تعیین سن، در دام‌های اهلی اهمیت بسزائی دارد زیرا علاوه بر اینکه بهداشت، تغذیه و تعلیف تابع سن می‌باشد از لحاظ علم دامپزشکی نیز بعضی از بیماری‌های مشخص وابسته به سن بوده و در سنین معینی ظاهر می‌شوند. از این رو اطلاع از چگونگی تعیین سن در دامهای اهلی برای دامپزشکان چه از نظر پیش بینی و پیشگیری امراض و چه از لحاظ درمان اهمیت ویژه‌ای دارد. علاوه بر آن دانستن سن دام برای دامپروران از نظر بهره برداری و بکار گماردن حیوان در سرویسهای مختلف یکی از نکات اساسی محسوب می‌شود و در قیمت واحد دامپروری اثر محسوسی دارد. یکی از روش‌های تعیین و قضاوت سن دام‌های اهلی استفاده از تعداد، شکل و زمان رویش دندان‌ها است. لذا هدف از نگارش این مقاله ارائه اطلاعات کاربردی و عملی جهت تعیین سن در گونه‌های نشخوارکنندگان و شترسانان بصورت خلاصه می‌باشد که با بررسی مقالات و منابع موجود در طی سال‌های اخیر انجام گرفت. امید است این مقاله برای افزایش سطح آگاهی کلیه دانشجویان دامپزشکی، کلینیسین‌های فعال در زمینه دامهای بزرگ، علاقمندان به دندانپزشکی حیوانات و دیگر رشته‌های وابسته مفید واقع شده و به آن رجوع کنند.

کلمات کلیدی: الگوی دندانی، سن، شترسانان، نشخوارکنندگان.

مقدمه

شناسائی سن، در دام‌های اهلی اهمیت بسزائی دارد. علاوه بر اینکه بهداشت، تغذیه و تعلیف تابع سن می‌باشد از لحاظ دامپزشکی نیز بعضی از بیماری‌های مشخص در سنین معینی ظاهر می شوند. بنابراین بعضی از بیماری‌ها در جوانی و برخی دیگر در پیری پدید می‌آید و پیروی از قوانین فیزیولوژیک، در سنین مختلف زندگی وضع خوراک و نحوه بهداشت و مدیریت تغییر می‌کند. از این رو دانستن سن دامهای اهلی برای دامپزشکان چه از نظر پیش بینی و پیشگیری امراض و چه از لحاظ درمان اهمیت به خصوصی دارد و برای دامپروران و خریداران دام از نظر بهره‌برداری و بکار گماردن حیوان در

سرویس‌های گوناگون دانستن سن دام یکی از نکات اساسی محسوب می‌شود و در قیمت واحد دامپروری اثر محسوسی دارد. بدیهی است که دام نسبتا مسن و پیر اگر چه ظاهر خوب و فریبنده‌ای داشته باشد از نظر کار ارزش زیادی ندارد و همچنین ارزش دامهای خیلی جوان که چند سال نگهداری و تغذیه لازم دارند تا بتوانند به سن تولید و ثمربخشی برسند خیلی کمتر از دامهایی می‌باشد که از همان روز اول خریداری مورد استفاده قرار می‌گیرند. ضمنا روش نگهداری و استفاده از دام با تغییرات سن تغییر می‌کند. بر همین اساس شناسائی سن در دام های اهلی اهمیت خاصی دارد و متخصصان فن باید بطور دقیق، با اشتباهاتی هر چه کمتر بتوانند آنرا تعیین کنند. قضاوت سن دامهای اهلی از روی دندان‌ها قابل انجام است. این فن را هنرمندان مربوطه از خیلی قدیم می‌دانستند و تاریخ پدید آمدن آن در مورد اسب خیلی قدیمی و شاید از همان زمان اهلی کردن این دام شروع شده باشد. بنابراین یکی از روش های تعیین و قضاوت سن دام‌های اهلی استفاده و توجه به الگوی دندانی و زمان رویش دندان‌ها است. لذا هدف از این مقاله ارائه اطلاعات کاربردی و عملی جهت تعیین سن در انواع دام های اهلی بصورت خلاصه می باشد که با بررسی مقالات و منابع موجود در طی سال های اخیر انجام گرفت. امید است این مقاله برای کلیه دانشجویان دامپزشکی، کلنیسین های فعال و نیز رشته‌های وابسته مفید واقع شده و به آن رجوع کنند (۱، ۲ و ۳))

تعیین سن در نشخوارکنندگان بر اساس الگوی دندانی

۱-۱) گاو، گوسفند و بز

دانستن سن برای مدیریت و بازاریابی گاو مفید است. سن بر ارزش گاو اثر می گذارد و به طور معمول با افزیش سن از ارزش آنها کاسته می‌شود. در صورت امکان سن گاوها ثبت و پرونده آنها همراه با دام به مراکز جدید آنها انتقال داده می‌شود و به این طریق، تعیین سن دقیق دام به آسانی امکانپذیر خواهد بود. ولی در بسیاری از موارد این مهم محقق نمی‌گردد و سوابقی از سن گاوها در دسترس نیست، بنابراین سن آنها توسط یک دامپزشک یا سایر افراد آموزش‌دیده با معاینه دهان و از روی دندان ها انجام می‌گردد. گاو دارای ۲۰ دندان شیری می‌باشد که با افزایش سن دام با ۳۲ دندان دائمی جایگزین می‌گردند. دندان‌های شیری براحتی از دندان‌های دائمی قابل تشخیص هستند. آنها کوچکتر و سفیدتر از دندان‌های دائمی هستند (تصویر شماره ۱) و از لحاظ ظاهری دندان های دائمی مثلثی شکل می‌باشند که با افزایش سن واضحتر می‌گردد.

تخمین سن گاو تا ۵ سالگی براساس رشد دندان ها بسیار دقیق تر از تخمین سن در دام های مسن تر براساس افتادن یا ساییدگی دندان ها می باشد. نوع تغذیه دام بر میزان پوسیدگی یا سایش دندان موثر است، به گونه ای که اگر دام ها تنها در مراتع سرسبز چریده باشند بسیار دقیق و قابل استناد است اما در صورتیکه علوفه خشبی باشد سایش در دندان‌ها سریع‌تر اتفاق می‌افتد. در چنین شرایطی باید حیوانی که سن آن مشخص است را به عنوان الگوی سایش در این مراتع در نظر گرفت و الگوی سایش سایر حیوانات گله را بر آن مبنا سنجید. ژنتیک و نوع نژاد دام نیز بر میزان حساسیت دندان ها به سایش یا افتادن آنها تأثیر می‌گذارد. در نتیجه تعیین سن دام براساس دندان متناسب با نوع تغذیه، ژنتیک و سیستم مدیریتی متفاوت خواهد بود (۱، ۲، ۳، ۴).

تصویر شماره ۱: مقایسه دندان¬های شیری و دائمی در گاو (۲)

در نشخوارکنندگان معمولاً در هنگام تولد یا در دو هفتگی، چهار دندان پیشین شیری وجود دارد. طی نخستین ماه زندگی تمامی هشت دندان پیشین شیری ظاهر می‌شود. دندان‌های پیشین با بالشتک دندانی (Dental pad) فک بالا تماس داشته (تصویر شماره ۲) و می‌توانند به کمک آن علوفه را از سطح زمین اخذ نمایند.

تصویر شماره ۲: بالشتک دندانی در فک بالای گاو (۲)

معمولا سه جفت دندان آسیای کوچک شیری در هنگام تولد یا اندکی بعد رشد کرده و در دهان ظاهر می‌شود (۱، ۵، ۶، ۷). فرمول دندان‌های شیری به شرح ذیل است:

۲۰= (۳/۳ دندان آسیای کوچک+۰/۴ دندان پیشین)۲

در گاو نخستین دندان‌های آسیای بزرگ در ۸ ماهگی روییده و در ۳۰ ماهگی به رشد کامل می‌رسند. دندان‌های آسیای کوچک دائمی در ۲۴ ماهگی جایگزین دندان‌های شیری شده و سه دندان دائمی آسیای کوچک در ۳ سالگی معمولاً در دهان وجود دارند. در خصوص دندان‌های پیشین روند دائمی شدن به این گونه است که نخستین زوج (مرکزی) در ۱۸ تا ۲۴ ماهگی، دومین زوج (میانی) در ۲۴ تا ۳۰ ماهگی، سومین زوج (جانبی) در حدود ۳ سالگی و چهارمین زوج (کناری) در حدود ۳/۵ تا ۴ سالگی قابل مشاهده هستند (تصاویر شماره ۳). بنابراین گاو در سن ۴ تا ۴/۵ سالگی سری کاملی از دندان‌های دائمی بصورت فرمول ذیل را دارا می‌باشد (۵، ۸، ۹، ۱۰):

۳۲=(۳/۳ آسیای بزرگ+۳/۳ آسیای کوچک+ ۰/۴ پیشین)۲

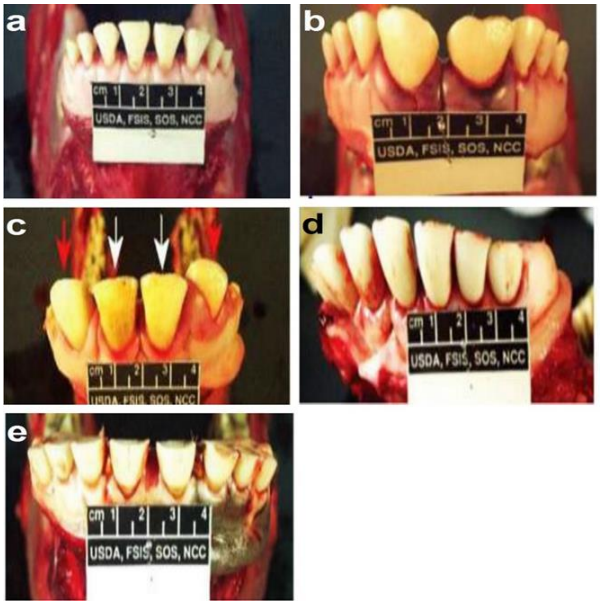

تصویر شماره ۳: سیر تکاملی رشد دندان‌ها در نشخوارکنندگان بزرگ؛ سن کمتر از ۱۸ ماهگی و بیرون آمدن دندان‌های دائمی جفت مرکزی پیشین (a)، سن بین ۲۰ الی ۲۴ ماهگی و بیرون آمدن کامل دندان‌های دائمی جفت مرکزی پیشین (b)، سن ۲۴-۳۰ ماهگی و بیرون آمدن دندان‌های دائمی جفت میانی پیشین (c)، سن ۳۰ تا ۳۶ ماهگی و بیرون آمدن دندان‌های دائمی جفت جانبی پیشین (d)، سن ۳۶-۴۲ ماهگی که سری کاملی از دندان‌های پیش دائمی دیده می‌شود که سطح دندان‌ها دچار ساییدگی نیز شده است (e)

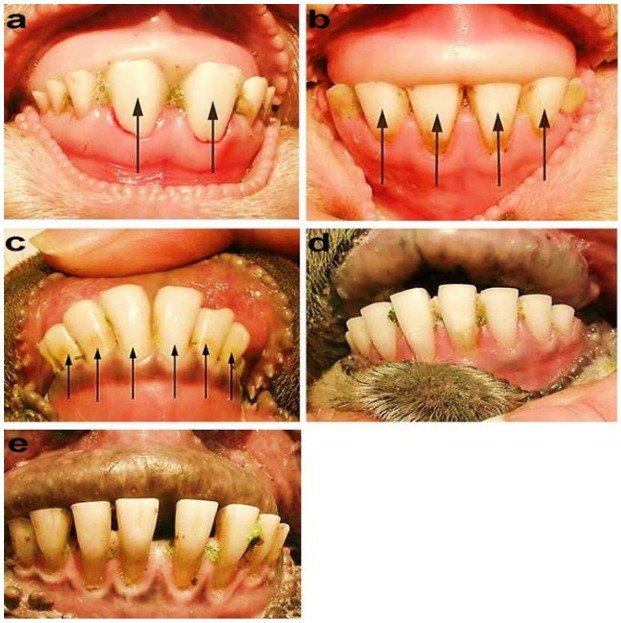

تصویر شماره ۴: سیر تکاملی رشد دندان‌ها در نشخوارکنندگان کوچک؛ سن کمتر از ۱۸ ماهگی و بیرون آمدن دندان‌های دائمی جفت مرکزی پیشین (a)، سن بین ۲۰ الی ۲۸ ماهگی و بیرون آمدن کامل دندان‌های دائمی جفت میانی پیشین (b)، سن ۳۰-۳۸ ماهگی و بیرون آمدن دندان‌های دائمی جفت جانبی پیشین (c)، سن ۴۰ تا ۵۰ ماهگی و تکمیل سری کاملی از دندان‌های دائمی (d)، سن ۶-۸ سالگی که سطح دندان‌های دائمی دچار ساییدگی شده و افزایش فاصله بین دندان‌ها قابل رویت می‌باشد (e)

سپس دندان‌ها درجات مختلفی از سایش را نشان می‌دهند. بیرون آمدن، رشد و در نهایت افتادن دندان‌های دائمی با افزایش سن در جدول شماره ۱ قابل مشاهده می‌باشد. با افزایش سن قسمت گردن دندان در نزدیکی محل اتصال به لثه باریک شده و شکاف بین دندان‌ها ظاهر شده (تصویر شماره b۵) و در مواردی حتی ریشه‌های دندان‌ها در معرض قرار می گیرد (تصاویر شماره a۵). در نهایت دندان‌ها شل شده و می افتند. گاوهایی با دندان‌های شکسته یا از دست داده را دهان شکسته (Broken mouth) می‌نامند (تصویر شماره a۶). یک جنبه دیگر ساییدگی، مسطح و کوتاه‌تر شدن دندان‌ها می-باشد به گونه‌ای که دندان‌ها با گذشت زمان به سمت پایه یا محل اتصال خود به لثه نزدیک می‌شوند و چنین گاوهایی را کوتاه دهان (Short mouth) می‌نامند. یک گاو کوتاه دهان در حدود ۸ ساله در نظر گرفته می‌شود. چنانچه تمام دندان‌های پیشین بصورت مسطح در دهان ظاهر گردند، این گاوها را دهان مسطح (Smooth mouth) و یا گامر (Gummer) می-نامند (تصویر شماره b۶). نشانه دیگری از سایش دندان از دست دادن مینای دندانی که محافظ سخت و سفید دندان بوده و در معرض قرار گرفتن عاج دندانی (Dentine) است که این حالت ستاره دندانی (Dental Star) گفته می‌شود. عاج دندان هسته نرم درون دندان است که بسیار تیره‌تر از مینا و زرد رنگ می‌باشد. ستاره‌های دندانی به طور معمول در گاوهایی با سن ۱۰ تا ۱۲ سال مشاهده می‌شود (تصویر شماره c۶). چنانچه گاو هیچ دندان شکسته و افتاده‌ای نداشته باشد و بین دندان‌ها فاصله یا شکافی مشاهده نگردد، آن‌ها را دهان جامد (Solid mouth) می‌نامند (تصویر شماره d۶). این گاوها در مقایسه با سایر گاوها با درجات مختلفی از سایش ارزشمندتر و دارای عمر مفید تولیدی بالاتری می‌باشند. فرمول دندانی شیری و دائمی در گوسفند و بز مشابه گاو می‌باشد. دندان‌های پیشین در هنگام تولد یا در طی ۴ هفته نخست زندگی وجود دارند. دندان‌های آسیای کوچک ۲ تا ۶ هفتگی رویش می‌کنند. دندان‌های پیشین مرکزی در سن ۱۲ تا ۱۸ ماهگی، زوج بعدی جانبی پیشین در ۱۸ تا ۲۴ ماهگی، زوج جانبی در ۳۰ تا ۳۶ ماهگی و زوج پیشین کناری در ۳/۵ تا ۴ سالگی جایگزین دندان‌های شیری می‌گردند. دندان‌های آسیای کوچک دائمی بین ۱۸ تا ۲۴ ماهگی، نخستین دندان‌های آسیای بزرگ در ۳ ماهگی، دومین دندان آسیای بزرگ بین ۹ تا ۱۲ ماهگی و سومین دندان آسیای بزرگ بین ۱۸ تا ۲۴ ماهگی ظاهر می-شوند (۱، ۴، ۷، ۸).

جدول شماره ۱: تعیین سن گاو براساس رشد و ساییدگی دندان های دائمی (۲)

دندان	بیرون آمدن	رشد کامل	ساییدگی
دندان پیش			
پینچر یا جفت مرکزی	۱۸ تا ۲۴ ماهگی	۲۴ ماهگی	در ۵ تا ۶ سالگی مسطح شده و در سن ۷تا ۸ سالگی ساییدگی واضح
جفت میانی	۲۴ تا ۳۰ ماهگی	۳۶ ماهگی	در ۶ تا ۷ سالگی مسطح شده و در سن ۸ تا ۹ سالگی ساییدگی واضح
جفت جانبی	۳۶ ماهگی	۴۸ ماهگی	در ۷ تا ۸ سالگی مسطح شده و در سن ۹ تا ۱۰ سالگی ساییدگی واضح
کناری	۴۲ تا ۴۸ ماهگی	۶۰ ماهگی	در ۹ سالگی مسطح شده و در سن ۱۰ سالگی ساییدگی واضح
دندان پیش آسیا			
اولین جفت گونه ای	۲۴ تا ۳۰ ماهگی		
دومین جفت گونه ای	۱۸ تا ۳۰ ماهگی		
سومین جفت گونه ای	۳۰ تا ۳۶ ماهگی		
دندان آسیا			
چهارمین جفت گونه ای	۵ تا ۶ ماهگی		
پنجمین جفت گونه ای	۱۲ تا ۱۸ ماهگی		
ششمین جفت گونه ای	۲۴ تا ۳۰ ماهگی		

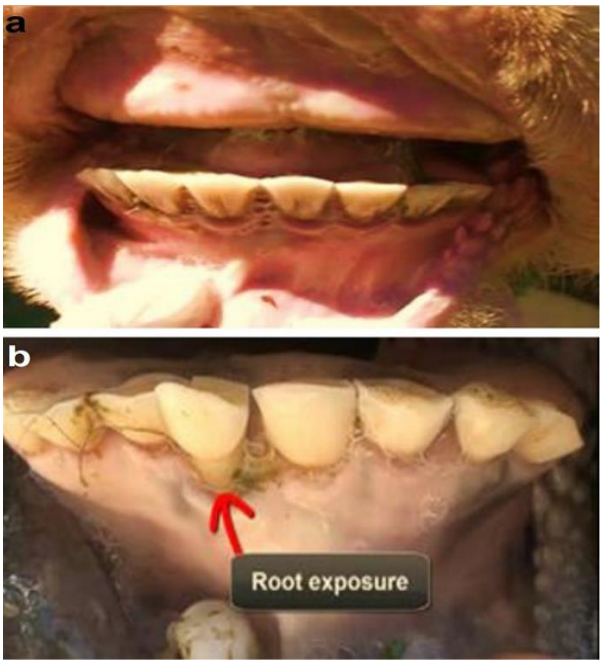

تصویر شماره ۵: پسروی لثه و مشخص شدن ریشه دندان پیش (a)، شروع مشخص شدن گردن دندان‌های پیش در محل اتصال به لثه (2) (b)

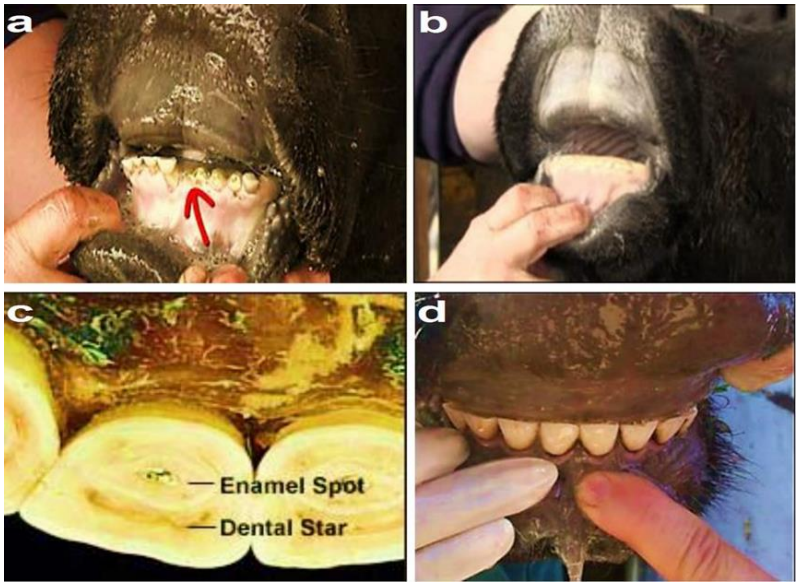

تصویر شماره ۶: گاو دندان شکسته (a) (Broken mouth)، گاو دهان مسطح (b) (Smooth mouth)، ستاره دندانی (Dental star) و لکه مینای دندان (c)، گاو دهان جامد (d) (Solid mouth)

۲-۱) بوفالو

روش‌های تعیین سن بوفالوها با استفاده از دندان‌ها برای اولین بار توسط (Pienaar, 1969) و(Grimsdell , 1973) مورد بررسی قرار گرفت اما هیچکدام از این روش‌ها بصورت مطلق سن دام را تعیین نمی‌کنند. روش‌های متفاوتی جهت تعیین سن بوفالوها مورد استفاده قرار می‌گیرند که عبارتند از توالی زمانی بیرون آمدن دندانها، جایگزینی، سایش دندان‌های دائمی و نیز ایجاد خطوط رشد افزایشی بصورت خطوط رسوب سیمانی بر روی ریشه دندان که روش‌های فوق در ادامه بصورت مختصر مورد بررسی قرار گرفتند (۱۱، ۱۲، ۱۳، ۱۴).

۱-۲-۱) تعیین سن براساس الگوی سایش دندان‌ها

روش تعیین سایش شامل اندازه‌گیری میانگین ارتفاع بخش خلفی و قدامی تاج دندان‌های آسیای اول در فک بالا و پایین و نیز میانگین عرض سطح قدامی و خلفی تاج دندان در فک بالا و پایین می‌باشد که در شکل شماتیک شماره ۱ قابل مشاهده است. معمولا سن دام بدین صورت تعیین می‌گردد که با افزایش سن بدلیل وقوع سایش در سطوح مختلف دندان ارتفاع تاج کاهش و عرض تاج افزایش می‌یابد. هرچند استفاده از این روش در سطح مزرعه امکان پذیر است اما بسیار مشکل بوده و علاوه بر اینکه به تبحر خاصی نیاز دارد، چندان کاربردی نمی‌باشد (۱۲، ۱۴، ۱۵، ۱۶، ۱۷).

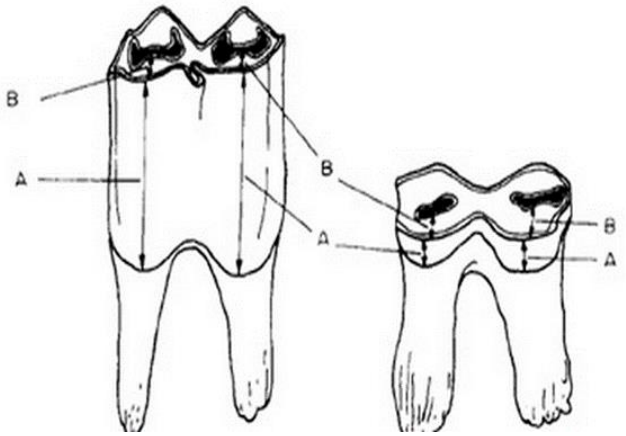

شکل شماتیک شماره ۱: الگوی سایش در اولین دندان آسیای بزرگ فک پایین، A: ارتفاع تاج دندان، B: عرض دندان (۱۲)

۲-۲-۱) تعیین سن براساس تشکیل خطوط رسوب سیمانی بر روی ریشه دندان

روش دیگر بررسی سن با استفاده از ایجاد خطوط رسوبی بر روی ریشه دندان می‌باشد که سن حیوانات بوسیله شمارش تعداد خطوط رسوبی بر روی ریشه دندان و اضافه کردن فاصله زمانی بین تولد و ظهور اولین خط رسوبی تعیین می‌گردد که در شکل شماتیک شماره ۲ قابل مشاهده است (همچنین رجوع شود به Grimsdell، 1973؛ Attwell، 1980). بدین صورت که اولین خطوط دندانی در سن یکسال بر روی ریشه دندان ظاهر می گردد. این روش با استفاده از تکنیک‌های هیستولوژیک قابل بررسی است و عمدتاً بعد از کشتار دام و بررسی جداگانه دندان‌ها قابل انجام می‌باشد و چندان روش کاربردی و سریعی در سطح مزرعه نبوده و نیاز به صرف هزینه و وقت دارد. بسیاری از دامپزشکان در موارد اورژانسی و عدم اطمینان از سن دام نیاز به روش کاربردی‌تر دارند و معمولا ایجاد خطوط رسوبی با تغییر فصل و سطوح تغذیه مرتبط با آن همخوانی دارد، لذا احتمال ایجاد خطا در تشخیص سن را بالا می‌برد (۱۲، ۱۴، ۱۶، ۱۷).

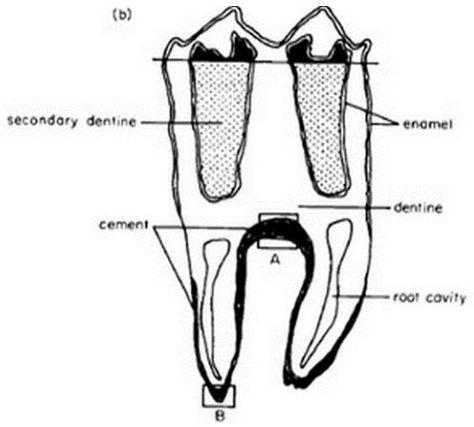

شکل شماتیک شماره ۲: اولین دندان آسیا فک پایین، A: مقدار کمی رسوب یر روی پایه ریشه دندان، B: خطوط رسوبی واضح بر روی عمقی ترین ناحیه ریشه (۱۴)

۳-۲-۱) تعیین سن براساس توالی زمانی رویش دندان های شیری و دائمی

در این روش تعیین سن براساس الگوی رویش دندان‌های شیری و دائمی مورد بررسی قرار می‌گیرد که همانند سایر دام های مزرعه تا سن ۵ سال روشی کاربردی، سریع و قابل اعتماد در سطح گله می‌باشد (۱۲، ۱۴، ۱۶، ۱۷).

فرمول دندانی در بوفالو مشابه گاو بوده به شرح ذیل می‌باشد:

۱) فرمول دندان‌های شیری:

۲۰=(۳/۳پیش آسیا، ۰/۱ نیش، ۰/۳ پیشین) ۲

۲) فرمول دندان‌های دائمی:

۳۲=(۳/۳ آسیای بزرگ، ۳/۳ پیش آسیا، ۰/۱ نیش، ۰/۳ پیشین)۲

با توجه به اینکه رویش دندان‌های پیش آسیا و آسیای بزرگ در فک بالا کمی آرامتر و همراه با تأخیر یک تا دو ماهه نسبت به فک پایین در بوفالوها می‌باشد و تعیین سن را مخدوش می کند. بنابراین رویش دندان‌ها در فک پایین به عنوان معیار تعیین سن در بوفالو در نظر گرفته می‌شود که در جدول شماره ۲ الگوی رویش دندان‌ها براساس سن بوفالو شرح داده شده است. با بررسی مطالعات مختلف مشخص گردید که نژاد بوفالو ارتباط معنی‌داری با الگوی رویش دندان ندارد. در جدول شماره ۳ مقایسه بین زمان رویش دندان‌ها در بوفالوهای آسیایی آفریقایی با گاوهای اروپای و زبو بر اساس مطالعات مختلف گزارش شده است. بر طبق جدول مذکور زمان بیرون آمدن دندان‌ها در بوفالوی آفریقایی کاملا نزدیک به بوفالوهای آسیایی است. سرعت رویش دندان در گاوهای اروپایی نسبت به بوفالوها در بعضی مراحل یک یا چند سال جلوتر می‌باشد و این تفاوت زمانی در گاوهای ساکن مناطق گرمسیر نظیر گاوهای زبو مشاهده نشده است و لذا زمان رویش دندان‌ها در آنها شبیه سایر بوفالوها می‌باشد (۱۲، ۱۴، ۱۸).

جدول شماره ۲: الگوی رویش دندانی در فک پایین بوفالو جهت تعیین سن (۱۲، ۱۴)

نوع دندان / سن	M_3	M_2	M_1	PM_4	PM_3	PM_2	C	I_3	I_2	I_1	مرحله رویش
کمتر از یک هفته				D	D	((D))	(D)	D	D	D	0
۴ ماهگی			((P))	D	D	D	D	D	D	D	1
۹ ماهگی		((P))	P	D	D	D	D	D	D	D	2
۱ سالگی	(((P)))	P	P	D	D	D	D	D	D	D	3
۱ سال و ۶ ماهگی تا ۱ سال و ۹ ماهگی	P	P	P	D	D	P/D	D	D	D	P	4
۲ سالگی	P	P	P	D	((P))	(((P)))	D	D	D	P	5
۲ سال و ۹ ماهگی	P	P	P	D	((P))	P/D	D	D	P&D	P	6
۳ سالگی											7
۳ سال و ۶ ماهگی تا ۳ سال و ۸ ماهگی											8
۴ سالگی											9
۴ سال و ۵ ماهگی											10
سن بین ۴/۵ تا ۵/۵ و ظاهر شدن دندان نیش دائمی											11
۶ سالگی	P	P	P	P	P	P	P	P	P	P	12

P: دندان دائمی؛ D: شیری، ((( ))): ظهور ابتدایی دندان؛ (( )): ظاهر شدن دندان و قسمت تاج دندانی قابل مشاهده؛ ( ): بیرون آمدن کامل دندان و هر دو سمت تاج دندانی قابل مشاهده؛ I1: جفت مرکزی دندان پیشین؛ I2: جفت دوم دندان پیشین؛ I3: جفت سوم دندان پیشین؛ C: دندان نیش؛ PM2: جفت دوم دندان پیش آسیا؛ PM3 و PM4: جفت سوم و چهارم دندان¬های پیشین؛ M1 ,M2 ,M3: جفت دندان‌های آسیای بزرگ

جدول شماره ۳: مقایسه الگوی رویش دندان با افزایش سن در بوفالو آسیایی، بوفالو آفریقایی، گاوهای اروپایی و زیو (۱۲ و ۱۹ و ۲۰ و ۲۱)

گونه / نوع دندان	بوفالو اروپایی	بوفالو زبو	بوفالو آسیایی	بوفالو آسیایی	بوفالو آفریقایی
I_1	تولد تا ۲ هفتگی	-	۳-۷ روز	۰-۹ روزگی	یک هفتگی
I_2	تولد تا ۲ هفتگی	-	۴-۷ روز	۱-۳۱ روزگی	یک هفتگی
I_3	تولد تا ۲ هفتگی	-	۹-۱۴ روز	۵-۳۸ روزگی	یک هفتگی
C	تولد تا ۲ هفتگی	-	۴-۶ ماه	۴ ماهگی	۴ ماهگی
PM_2	تولد تا چند روز	-	۴-۷ روز	-	یک هفتگی
PM_3	تولد تا چند روز	-	۵-۸ روز	-	یک هفتگی
PM_4	تولد تا چند روز	-	۴-۷ روز	-	یک هفتگی
I_1	۱/۵ سال تا ۲ سال	۲ سال و ۳ ماه تا ۲ سال و ۸ ماه	۲ سال و ۹ ماه	۲ سال و ۱۰ ماه تا ۳ سال ۲ ماه	۲ سال و ۹ ماه
I_2	۲ سال تا ۲/۵ سال	۲ سال و ۸ ماه تا ۳ سال و ۴ ماه	۳ سال و ۹ ماه	۳ سال و ۵ ماه تا ۳ سال و ۹ ماه	۳ سال و ۸ ماه
I_3	۳ سال	۳ سال و ۴ ماه تا ۴ سال و ۶ ماه	۴ سال	۴ سال و ۳ ماه تا ۴ سال و ۱۱ ماه	۴ سال
C	۳/۵ سال تا ۴ سال	۳ سال و ۱۱ ماه تا ۶ سال	۴ سال و ۹ ماه	۴ سال و ۱۰ ماه تا ۵ سال و ۹ ماه	۵ سال
PM_2	۲ سال تا ۲/۵ سال	-	۲ سال و ۱۰ ماه	-	۴ سال
PM_3	۱/۵ سال تا ۲/۵ سال	-	۳ سال و ۱۰ ماه	-	۴ سال
PM_4	۲/۵ سال تا ۳ سال	-	۴ سال	-	؟
M_1	۵-۶ ماه	-	۱ سال و ۳ ماه	-	۱ سال
M_2	۱ سال تا ۱/۵ سال	-	۱ سال و ۵ ماه	-	۲ سال
M_3	۲ سال تا ۲/۵ سال	-	۲ سال و ۸ ماه	-	۳ سال

۲) تعیین سن در شترسانان بر اساس الگوی دندانی

۲-۱) شتر

تعیین سن شتر از روی دندان‌ها کار دشواری است، زیرا دندان‌ها در شتر تا سن ۷ سالگی و در لاما و آلپاکا تا سن ۵ سالگی رشد می‌کنند. شتر دارای ۲۲ دندان شیری و ۳۴ دندان دائمی بوده و برخلاف سایر نشخوارکنندگان در فک بالا دارای دو دندان پیش، یک جفت دندان نیش در فک بالا و پایین می‌باشد که جفت اول دندان های گونه ای از سایر دندان‌ها جدا و به رنگ تیره می‌باشد. روند رشد و نحوه تکامل دندان‌های شیری و دائمی در جداول شماره ۴ تا ۷ و محل قرارگیری آنها در دهان در شکل شماتیک شماره ۳ قابل مشاهده می‌باشد. بطور کلی دندان‌های نیش دائمی در شتر در ۶ سالگی قابل رویت بوده و در ۷ سالگی اندازه آنها بسیار بزرگ می باشد، به گونه‌ای که ارتفاع آنها در فک پایین در حدود ۴ سانتی‌متر است و بسیاری از شتربانان اقدام به کوناه کردن آنها می‌نمایند. شترها در حدود ۴۰ سال عمر می‌کنند ولی بدلیل مصرف خوراک سخت و خشبی، سایش و پوسیدگی خصوصا در دندان های پیش از سن ۱۵ سالگی آغاز می‌گردد و با افزایش سن به سایر دندان‌ها نیز گسترش می‌یابد (۲،۹،۲۲، ۲۳، ۲۴، ۲۵)

جدول شماره ۴: تعداد، نوع و نحوه قرارگیری ۲۲ دندان شیری در شتر (۲۲)

محل رشد دندان	نوع دندان	تعداد
فک بالا	یک دندان پیش در هر طرف	۲
	یک دندان نیش (canine) در هر طرف	۲
	سه دندان گونه‌ای در هر طرف	۶
فک پایین	سه دندان پیش در هر طرف	۶
	یک دندان نیش در هر طرف	۲
	دو دندان گونه‌ای در هر طرف	۴

جدول شماره ۵: الگوی رشد دندان‌های شیری با افزایش سن در شتر (۲۲)

سن	محل قرارگیری دندان	نوع و تعداد دندان‌ها
تازه متولدین	فک بالا	عدم وجود دندان
	فک پایین	عدم وجود دندان
یک ماهگی	فک بالا	۲ دندان گونه‌ای در هر طرف
	فک پایین	یک دندان گونه‌ای و ۲ دندان پیش در هر طرف
سه ماهگی	فک بالا	یک دندان نیش، ۳ دندان گونه‌ای در هر طرف
	فک پایین	۳ دندان پیش، یک نیش و ۲ دندان گونه‌ای در هر طرف
شش ماهگی	فک بالا	یک دندان پیش، یک دندان نیش و ۳ دندان گونه‌ای در هر طرف
	فک پایین	۳ دندان پیش، یک دندان نیش و ۲ دندان گونه‌ای در هر طرف

جدول شماره ۶: تعداد، نوع و نحوه فرارگیری ۳۴ دندان‌های دائمی در شتر (۲۲)

محل رشد دندان	نوع دندان	تعداد
فک بالا	یک دندان پیش در هر طرف	۲
	یک دندان نیش (canine) در هر طرف	۲
	۶ دندان گونه‌ای در هر طرف	۱۲
فک پایین	سه دندان پیش در هر طرف	۶
	یک دندان نیش در هر طرف	۲
	۵ دندان گونه‌ای در هر طرف	۱۰

جدول شماره ۷: الگوی رشد دندان‌های دائمی با افزایش سن در شتر (۲۲)

سن	محل قرارگیری دندان	نوع و تعداد دندان‌ها
یک سالگی	فک بالا	۴ دندان گونه‌ای در هر طرف
	فک پایین	۳ دندان گونه‌ای در هر طرف
دو و نیم سالگی	فک بالا	۴ تا ۵ دندان گونه‌ای در هر طرف
	فک پایین	۳ تا ۴ دندان گونه‌ای در هر طرف
سه سالگی	فک بالا	۵ دندان گونه‌ای در هر طرف
	فک پایین	۴ دندان گونه‌ای در هر طرف
چهار و نیم سالگی	فک بالا	-
	فک پایین	اولین جفت دندان دائمی پیش قابل رویت
پنج سالگی	فک بالا	۲ دندان گونه‌ای شیری با دائمی جایگزین می‌شود در هر طرف
	فک پایین	یک دندان گونه‌ای شیری با دائمی جایگزین می‌شود در هر طرف
پنج و نیم سالگی	فک بالا	۶ دندان گونه‌ای در هر طرف
	فک پایین	بیش از ۲ دندان پیش دائمی و ۵ دندان گونه‌ای در هر طرف
شش سالگی	فک بالا	یک دندان پیش و یک دندان نیش در هر طرف
	فک پایین	یک دندان‌های نیش دائمی در هر طرف
هفت سالگی	سری کاملی از دندان‌های دائمی	
	اولین جفت از دندان‌های گونه‌ای در هر دو فک به رنگ تیره قابل رویت است	

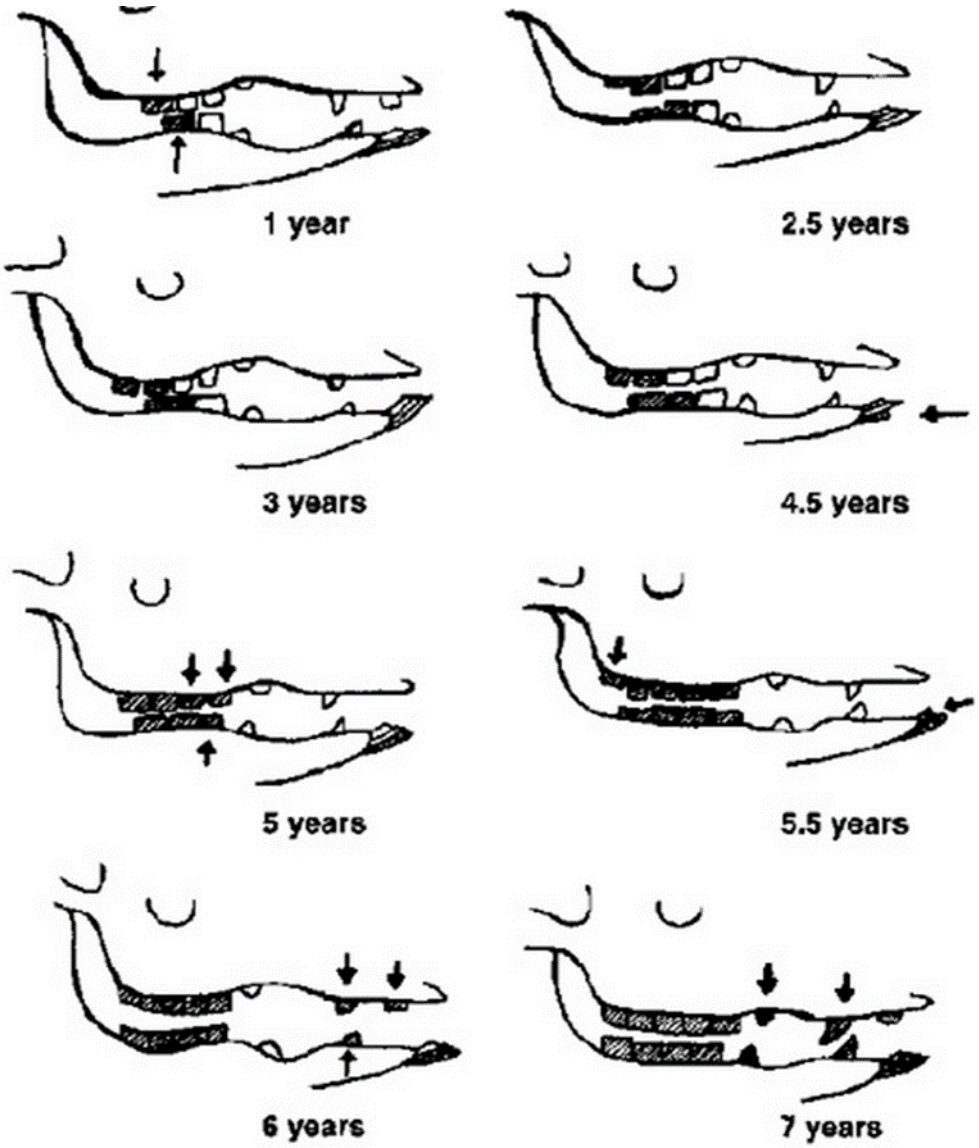

شکل شماتیک شماره ۳: محل قرارگیری دندان‌های شیری و دائمی در دهان شتر با افزایش سن، □ دندان شیری، ■ دندان دائمی (۲۲)

۲-۲) لاما و آلکاپا

لاما و آلپاکا دندان و لثه بسیار قدرتمندی دارند و تمام اجزای غذای خود را کاملا در هم می‌شکنند. آنها دارای دندان‌های شیری هستند که در زمان تولد و یا کمی پس از آن در دهان ظاهر می‌گردند و این دندان‌ها نظیر سایر حیوانات در نهایت با دندان‌های دائمی جایگزین می‌شوند. تعداد دندان‌های دائمی همانند گاو، گوسفند و بز ۳۲ عدد می‌باشد. این حیوانات بطور متوسط ۲۰ تا ۳۰ سال عمر می‌کنند اما تعیین سن در آنها بعد از ۵ سال از روی دندان بسیار مشکل است زیرا تغییرات رشد دندانی تنها تا این دوره قابل تشخیص می‌باشد. این حیوانات دارای ۳ جفت دندان پیش شیری در فک پایین (Id1، Id2، Id3) هستند که با بالشتک دندانی فک بالا پوشانده می‌شود. ۳ تا ۵ جفت دندان پیش آسیا شیری (pd1، pd2، pd3، pd4، pd5) دارندکه دو تا سه جفت آنها در فک بالا و مابقی در فک پایین قرار دارند و هیچ دندان آسیای شیری در آنها مشاهده نمی‌شود. همه دندان‌های شیری پیش و پیش آسیا در زمان تولد وجود دارند مگر آنکه نوزاد بصورت زودرس متولد گردد.

علاوه بر آن این حیوانات دارای یک دندان نیش در هر طرف فک بالا و پایین و یک جفت دندان پیش در فک بالا هستند. نرهای نابالغ و جوان سه جفت دندان مبارزه، دو جفت در فک بالا و یک جفت در فک پایین دارند و در ماده‌ها این دندان‌ها چندان رشد نکرده و بصورت بسیار ابتدایی هستند. این دندان‌ها زاویه‌دار و تیز بوده و کمی متمایل به عقب دهان قرار دارند و لاما و آلکاپا از این دندان‌ها جهت دفاع از قلمرو خود خصوصاً در فصول تولید مثلی استفاده می‌کنند. این دندان‌ها در نرها بسیار بزرگ بوده و برای افراد در تماس با حیوانات نظیر صاحبان دام و دامپزشکان خطری جدی در نظر گرفته می شوند و بهتر است که این دندان‌ها کشیده شوند. لاما و آلکاپا یک جفت دندان پیش دائمی در فک بالا، سه جفت دندان پیش در فک پایین، یک جفت دندان نیش در هر فک بالا و پایین، ۱ تا ۲ جفت دندان پیش آسیا در هر فک بالا و پایین و سه جفت دندان آسیا دائمی در هر فک بالا و پایین می‌باشند. دندان های گونه‌ای شامل دندان‌های پیش آسیا و آسیا بصورت طولی و با لبه‌های هلالی شکل در قسمت خلفی دهان قرار دارند. این دندان‌ها در فک بالا نسبت به فک پایین کمی باریکتر هستند. ریشه‌های دندان‌های گونه‌ای در لاما و آلکاپا دارای اتصال محکمی با لثه‌ها بوده و برخلاف اسب دارای رشدی دائمی نبوده و حالت شناور را نشان نمی‌دهند. لاما و آلکاپاها در زمان تولد تمام دندان‌های شیری شامل سه جفت دندان پیش، سومین جفت دندان پیش آسیا (البته در همه حیوانات ظاهر نمی‌شود)، چهارمین جفت دندان پیش آسیا (در بعضی تا ۵ سالگی حفظ می‌شود)، یک جفت دندان نیش (البته ممکن است در زمان تولد وجود نداشته باشند) قابل مشاهده می‌باشد. الگوی رشد دندان‌های دائمی با افزایش سن در جدول شماره ۷ و نحوه قرارگیری آنها به همراه فرمول دندان‌های شیری و دائمی در دهان در شکل شماتیک شماره ۴ قابل مشاهده می‌باشد (۲۲،۷، ۲۳، ۲۶).

جدول شماره ۸: الگوی رشد دندان¬های دائمی با افزایش سن در لاما و آلکاپا (۲۷)

نوع دندان	سن دام
اولین جفت دندان پیش دائمی	۲-۲/۵ سالگی
دومین جفت دندان پیش دائمی	۳-۳/۲۵ سالگی
سومین جفت دندان پیش دائمی	۳/۱-۶ سالگی
دندان نیش	۲ تا ۷ سالگی بطور متوسط ۲/۵-۳/۵ سالگی
سومین و چهارمین جفت دندان پیش آسیا	۳/۵ -۵ سالگی
اولین جفت دندان آسیا	۶-۹ ماهگی
دومین جفت دندان آسیا	۱/۵ -۲ سالگی
سومین جفت دندان آسیا	۲/۷۵-۳/۷۵ سالگی

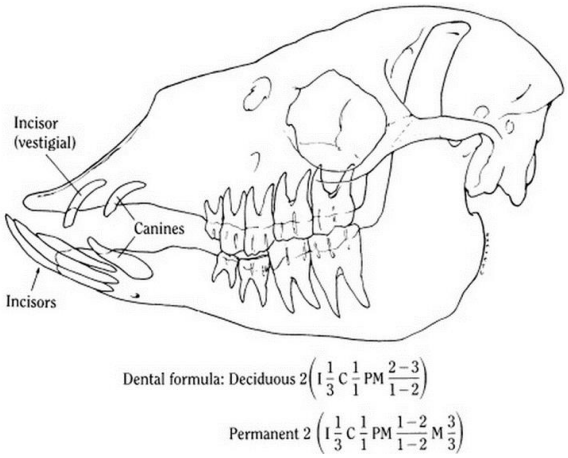

شکل شماتیک شماره ۴: نحوه قرار گرفتن دندان‌های دائمی در لاما، فرمول دندان‌های شیری و دائمی در لاما (۲۷)

منابع:

1. Smith B, Van Metre D, Pusterla D, Large Animal Internal Medicine. 6th edition. Mosby, 2017.
2. Anderson DE. Ohio State University Office of Veterinary Continuing Education presents camelid medicine, surgery, and reproduction for veterinarians, March 27-31, 2002.
3. Torell R, Bruce B, Kvasnicka B, et al. Methods of determining age of cattle. Cattle Producer's Library: CL712. University of Nevada, Reno, NV. Available online: http://www. unce. unr.edu/publications/files/ag/other/cl712. pdf (accessed on 4 July 2013). 2003.
4. Troxel TR, Gadberry MS, Cline S, et al. Factors affecting the selling price of replacement and market cows sold at Arkansas livestock auctions. The Professional Animal Scientist. 2002; 18(4):380-386.
5. Pace JE, Wakeman DL. Determining the age of cattle by their teeth. University of Florida Cooperative Extension Service, Institute of Food and Agriculture Sciences, EDIS; 1983.
6. Thrift FA, Thrift TA. Longevity attributes of Bos indicus× Bos taurus crossbred cows. The Professional Animal Scientist. 2003; 19(5):329-341.
7. U.S. Department of Agriculture. Determination of age by teeth in domestic animals. *In:* Yearbook of the United States Department of Agriculture, Washington, D. C., 1898. Page: 667
8. Food Safety Inspection Service. Using dentition to age cattle. U.S. Department of Agriculture, Washington, D.C. Accessed online at http://www.fsis.usda.gov/ofo/tsc/bse_information.htm on May 1, 2013.
9. Johnson RF. The stockman's Handbook. 2nd. Ensminger, 1999; 539.
10. National Animal Health Monitoring System. Beef. Part IV: Reference of beef cow-calf management practices in the United States, U.S. Department of Agriculture, Washington, D.C. 2007-08.
11. Attwell CA. Age detemination of the blue wildebeest Connochaetes taurinus in Zululand. African Zoology. 1980;

15(3):121-130.
12. Grimsdell JJ. Age determination of the African buffalo, Syncerus caffer Sparrman. African Journal of Ecology. 1973; 11(1):31-53.
13. Kikule SB. Age-Chances in the Teeth of Zebu Cattle. The East African Agricultural Journal. 1953; 19(2):86-88.
14. Taylor RD. Age determination of the African buffalo, Syncerus coffer (Sparrman) in Zimbabwe. African Journal of Ecology. 1988; 26(3):207-220.
15. Haynes G. Tooth wear rate in northern bison. Journal of Mammalogy. 1984; 65(3):487-491.
16. Spinage CA. Incremental cementum lines in the teeth of tropical African mammals. Journal of Zoology. 1976 ; 178(1):117-131.
17. Spinage CA. Age determination of the female Grant's gazelle. African Journal of Ecology. 1976; 14(2):121-134.
18. Pienaar UD. Observation on developmental biology, growth and some aspects of the population ecology of the African Buffalo (Syncerus caffer caffer Sparrman) in the Kruger National Park. Koedoe. 1969; 12(1):29-52.
19. Villegas VA. Determination of age of water buffaloes by the eruption of temporary and permanent incisors. Philippine Agric. 1929; 18:371-378.
20. Macgkegor, R. The domestic buffalo. R.C.V.S. Fellowship thesis, London, 1939.
21. Getty R. Sissons & Grossmajn, D, The anatomy of Domestic Animals, 5th. Edition. Philadelphia: W.B. Saunders Company, 1956.
22. Ageing camels by the teeth.Available at http://.www.fao.org, chapter 7, unit 58.
23. Fowler ME. Repulsion of the cheek teeth. In: Fowler ME, editor. Medicine and surgery of South American camelids: llama, alpaca, vicuna, guanaco. 2nd edition. Ames (IA): Iowa State University Press; 1998: 119-120.
24. Fowler ME. Dental disease. Medicine and surgery of South American camelids: llama, alpaca, vicuna, guanaco. 2nd edition. Ames (IA): Iowa State University Press; 1998: 112-120.
25. . Fowler ME. Digestive system. Medicine and surgery of South American camelids: llama, alpaca, vicuna, guanaco. 2nd edition. Ames (IA): Iowa State University Press; 1998: 305-319.
26. Niehaus A. Dental disease in llamas and alpacas. Veterinary Clinics: Food Animal Practice. 2009; 25(2):281-293.
27. Turner AS, McIlwraith CW, Hull BL. Techniques in large animal surgery. 2nd edition. Philadelphia: Lea & Febiger; 1989: 364-368.
28. Mattoon JS. Radiographic technique for dental disease of camelids. Presented at Current veterinary care and management of Llamas and Alpacas. Columbus, Ohio, March 23, 2006.

Abstract in English

Dental Fracture Management in Cat and dog

Sare Rezaei[1], Amir Zakian[2*], Nima Moradpour[3]

1. Large Animal Internal Medicine Specialist, Privet Veterinarian, Tehran, Iran
2. Assistant Professor, Department of Clinical Sciences, Faculty of Veterinary Medicine, Lorestan University, Khorramabad, Iran
3. Large Animal Internal Medicine Residence, Faculty of Veterinary Medicine, Islamic Azad University, Science and Research Branch, Tehran, Iran

* E-mail: zakian.a@lu.ac.ir

Determining age is very important in domestic livestock because in addition to health, nutrition and grazing, from point of veterinary science some of the special disease it is age dependent and appear at certain ages. Therefore, knowing the age of domestic livestock for the farmers both in terms of anticipating and preventing diseases and in terms of treatment is important and have a significant effect on exploitation, usage of animals in different services and the cost of farm. One of the methods of determining and judgment of the age in domestic animals is the use of the number, shape and date of tooth eruption. Therefore, the purpose of this paper is to provide practical and useful information for determining the age in ruminants and camelids, as reviewed by peer-reviewed articles and resources in recent years. We hope that this article will be useful to all students of veterinary medicine, active clinicians in large animals field, animal dentistry enthusiasts and other related businesses.

التیام

eltiam.ivsa@gmail.com

درمان پالپ زنده: روشی برای زنده نگه داشتن دندان

بهاره آقامحمدی[۱*]، آذین توکلی[۲]

۱. متخصص دندانپزشکی ترمیمی استادیار دانشکده دندانپزشکی بیرجند، ایران.

۲. دانشیار بخش جراحی، دانشکده دامپزشکی، دانشگاه آزاد اسلامی، واحد گرمسار، گرمسار، ایران.

*Email; Bahrehaghamohammadi@gmail.com

چکیده

حیات کمپلکس عاج-پالپ برای سلامت دندان‌ها اهمیت اساسی داشته و از این جهت، در استراتژی‌های کنترل بالینی در اولویت قرار دارد. حفظ حیات پالپ در درمان پوسیدگی‌ها در افراد جوان یا در ریشه‌های پیچیده‌ی دندان‌های شیری بسیار مهم است. در اثر صدمه به پالپ دندان، ممکن است پالپ آشکار شده و در معرض نکروز و عفونت قرار گیرد. در اغلب موارد، پالپوتومی به عنوان درمان عملی آشکار شدگی پالپ (اکسپوژر) همراه پالپیت پیشنهاد شده است. استدلال ارائه شده در این باره پتانسیل ترمیم‌پذیری بافت باقیمانده و زیست‌سازگاری مواد پالپوتومی می‌باشد. لذا، توسعه‌ی درمان‌های زیست‌سازگار در جهت حفظ حیات پالپ و افزایش دوام دندان مهم خواهد بود.

واژه‌های کلیدی: درمان پالپ زنده، پالپوتومی، کمپلکس عاج-پالپ.

مقدمه ای بر اهمیت درمان پالپ زنده

پوسیدگی و شکستگی جزئی دندانی ابتدا التهاب کمی در پالپ و بافت‌های اطراف ریشه ایجاد کرده و معمولاً با درد همراه نمی‌باشد ولی با پیشرفت آن، آسیب غیرقابل برگشت پالپ (معمولاً همراه با درد) و متعاقباً نکروز پالپ و بیماری‌های پری‌اپیکال ایجاد می‌شوند (۱). در دندان‌های با اپکس باز، این امر به تکامل ناقص ریشه منجر می‌شود که در این موارد، علی‌رغم انجام درمان‌های تخصصی، بقای دندان تحت اثرات سوئی قرار می‌گیرد(۲). (تصویر ۱)

اولین هدف در درمان دندان‌های دائمی با اپکس باز حفظ حیات پالپ از طریق درمان‌های پالپ زنده (Vital Pulp Therapy) برای وقوع اپکسوژنز است (۳). پوشش مستقیم پالپ و پالپوتومی (کامل یا ناقص) به عنوان دو تکنیک VPT برای درمان دندان‌های با اپکس باز به کار می‌روند تا تکامل طبیعی ریشه‌ی دندان انجام می‌شوند.

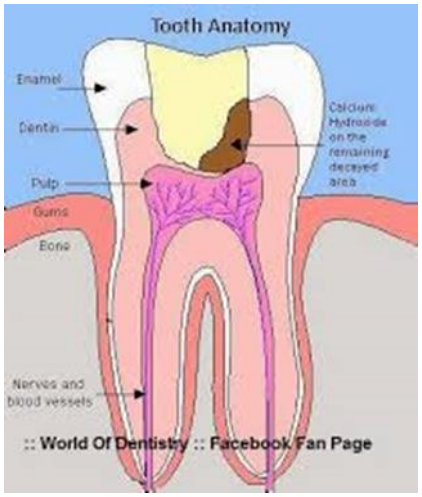

تصویر ۱- پوسیدگی دندان که تا نزدیکی بافت پالپ پیشروی کرده است.

درمـان به روش پوشـــش پالپ یا پالپ کپ (VPT) هنگامی موفقیـت‌آمیز خواهـد بود کـه علائم نامطلوب کلینیکی مانند درد، تورم، لقی پاتولوژیک، فیستول و حساسیت دیده نشود، و در نمـای رادیوگرافی هیچ دلیلی بر وجود تحلیـل داخلی، تحلیل خارجی، رادیولوسـنسـی فورکا، ضـایعه‌ی پری‌اپیکال، انسـداد کانال پالپ، از دسـت دادن لامینادورا و عریض شـدن فضای لیگامان پریودنتال وجود نداشته باشد.

در درمـان VPT بـایـد پالپ را از محیط خارجی آن (دهان و بـاکتری‌هـای موجود در آن) از طریق قرار دادن یـک مـاده‌ی دنـدانی مناســـب جدا کرده و به خوبی از آن محافظت نمود. مشـخصـات یک ماده‌ی ایده‌ال پوشاننده‌ی پالپ دندان شامل توانایی نابودسـازی باکتری‌ها، ایجاد سـیل مسـتحکم در برابر نفوذ بـاکتری‌هـا، کـاربرد کلینیکی راحـت و مهم‌تر از همـه زیست‌سازگاری و القای ساخت پل عاجی در زیر آن است (۴). پل عاجی بیانگر پوشـش موفق پالپ و بازسـازی مجدد عاج و در واقع موفقیـت درمـان و ترمیم اســـت. در ادامه به معرفی ترکیبات رایجی که موجب پوشش پالپ می‌شوند پرداخته می شود.

کلسیم هیدروکساید

کلسیم هیدروکساید و ترکیبات آن، درمان استاندارد طلایی برای حفظ حیات پالپ در درمان‌های پوشش پالپ از سال ۱۹۲۰ می‌باشد (۵). تحقیقات بعدی درباره‌ی اثرات کاربرد فرمولاسیون‌های مختلف هیدروکسید کلسیم نشان دهنده‌ی تشکیل پل عاجی فقط به میزان ۸۷٪-۵۰٪ بوده است(۶،۷).

علیرغم کاربردهای متعدد و مزایای کلسیم هیدروکساید، این ماده معایبی نظیر ایجاد نقائص تونل مانند در پل‌های عاجی القا شده، چسبندگی ضعیف به عاج و نیز فقدان سیل دائمی دارد. (تصویر ۲)

تصویر ۲- نحوه قرار گرفتن هیدروکسید کلسیم در جهت پوشش دهی به پالپ

ماده‌ی Mineral Trioxide Aggregate (MTA)

ماده‌ی MTA ابتدا به عنوان ماده‌ی پر کننده‌ی انتهای ریشه توصیه شده و سپس، از آن برای پوشش پالپ، پالپوتومی، اپکسوژنزیس، تشکیل سد آپیکال در دندان‌های با اپکس باز، ترمیم پرفوراسیون و پر کردن کانال ریشه استفاده شد(۸). MTA از اکسید کلسیم و اکسید سیلیکات تشکیل شده و عناصر اصلی آن هم شامل کلسیم، سیلیس و اکسید بیسموت است. هنگامی که پودر MTA با آب مخلوط شود، ابتدا هیدروکسید کلسیم و کلسیم سیلیکات هیدرات تشکیل شده و در نهایت، به یک ژل جامد متخلخل و کریستاله تبدیل می‌شود (۹).

MTA پس از گذشت زمان کوتاهی تثبیت شده و اصطلاحا ست می شود که حاوی کلسیم هیدروکساید در ماتریکس سیلیکات بوده و pH بالای MTA به حضور کلسیم هیدرکساید مرتبط می‌باشد (۱۰) (تصویر ۳).

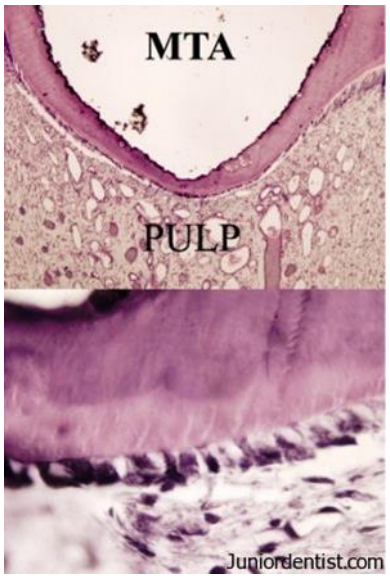

تصویر ۳- نمای میکروسکوپی از نحوه پوشش پالپ به وسیله MTA

محصولات پلاکتی

برای اولین بار، استفاده از محصولات بدست آمده از خون جهت بستن زخم و تحریک التیام با کاربرد چسب‌های فیبرینی حدود ۴۰ سال قبل آغاز گردید. این محصولات حاوی فیبرین غلیظ شده بوده و فرآیند پلیمریزاسیون نیز توسط ترومبین و کلسیم القاء می‌گردید. بسیاری از این محصولات غنی از پلاکت، تحت عنوان PRP نامیده می‌شوند که اجازه‌ی افتراق بین سیستم‌ها

و پروتکل‌های مختلف را نمی‌دهند. از طرف دیگر، همه‌ی تکنیک‌های در دسترس در این زمینه دارای برخی نقاط مشترک می‌باشند، به طوری‌که در تمام آنها خون بیمار قبل یا حین جراحی در لوله‌های حاوی ماده‌ی ضدانعقادی جمع‌آوری شده و بلافاصله سانتریفیوژ می‌گردد. زمان اختصاص یافته برای آماده‌سازی غلظت‌های پلاکتی اغلب موارد، در عرض ۱ ساعت می‌باشد.

پلاکت‌ها حاوی مقادیر بالایی از فاکتورهای رشد اساسی نظیر فاکتور رشد تهیه شده از پلاکت (PDGF-AB: Platelet-Derived Growth Factor)، فاکتور رشد TGFβ1 تغییر شکل یافته و VEGF (فاکتور رشد اندوتلیالی واسکولار: Vascular Endothelial Growth Factor) هستند که همگی قادر هستند فرآیند پرولیفراسیون سلولی، Remodeling ماتریکس و Angiogenesis را تحریک نمایند. PRP، همچنین، شامل ۳ پروتئین خونی است که نقش چسبندگی مولکولی در هنگام فرآیند Osteoconduction را ایفا کرده و به عنوان ماتریکسی برای استخوان، بافت همبند و مهاجرت اپی‌تلیالی عمل می‌کنند. این مولکول‌های مرتبط با چسبندگی سلولی شامل فیبرین، فیبرونکتین و ویترونکتین می‌باشند.

اخیراً یک طبقه‌بندی اختصاصی برای محصولات پلاکتی معرفی گردیده که در آن سه پارامتر اصلی مد نظر قرار می‌گیرد (۱۱).

طبق این طبقه‌بندی، روش‌های در دسترس به چهار دسته‌ی اصلی شامل PRP خالص (P-PRP: Pure platelet-rich plasma)، PRP غنی از لکوسیت (L-PRP: Leucocyte- and platelet-rich plasma)، PRF خالص (P-PRF) و PRF غنی از لکوسیت (L-PRF) طبقه‌بندی می‌شوند.

فیبرین غنی از پلاکت (platelet-rich fibrin: PRF)

فیبرین غنی از پلاکت (Choukroun's PRF) به عنوان نسل دوم از عصاره‌های پلاسمایی با استفاده از یک پروتکل ساده تهیه شده است(۱۲). PRF بدون دستکاری بیوشیمیایی در خون تولید شده و برای تهیه‌ی آن، خون بدون استفاده از عوامل ضدلخته‌ای در تیوب‌های ۹ میلی‌لیتری جمع‌آوری و بعد از آن، بلافاصله به مدت ۱۲ دقیقه تا میزان تقریبی ۴۰۰ گرم سانتریفیوژ می‌گردد. در شرایط طبیعی، سه لایه در تیوب تشکیل می‌شود: سلول‌های قرمز خون پایه‌ای در ته تیوب، پلاسمای غیرسلولی در سطح و لخته‌ی خون بین آن دو. لخته‌ی خونی PRF یک ماتریکس فیبرینی طبیعی قوی تشکیل داده و تقریباً تمام پلاسما و لکوسیت‌های محصولات خونی را شامل می‌شود (۱۳). این محصول، ساختار پیچیده‌ای به عنوان ماتریکس ترمیمی داشته و شامل خصوصیات مکانیکی است که هیچ عصاره‌ی پلاسمایی دیگر واجد آن نمی‌باشد (تصویر ۴).

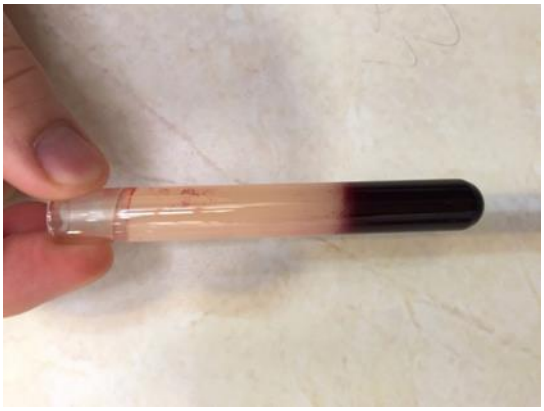

تصویر ۴- فیبرین غنی از پلاکت که بصورت یک لایه ژله ای پکل روی خون سانتریفیوژ شده تشکیل می‌شود.

نتایج مدالیته‌های درمانی در درمان‌های پوشش پالپ

در بررسی kalaskar و Damle (2004) با هدف مقایسه‌ی

PRP و کلسیم هیدروکساید، موفقیت درمان با PRP معادل ۱۰۰٪ گزارش گردید (۱۴). در بررسی Ide و همکاران (۲۰۰۷) نیز؛ نتایج PRP و کریستال‌های هیدروکسی آپاتیت مقایسه و مشخص گردید PRP نتایج موفقی به همراه داشته است (۱۵).

PRF نسل دوم کنسانتره‌ی پلاکتی است که به طور وسیعی برای تسریع ترمیم بافت سخت و نرم کاربرد دارد. مزایای آن در مقایسه با پلاسمای غنی از پلاکت (PRP) شامل تهیه و کاربرد راحت، هزینه‌های حداقلی و نیز عدم نیاز به تغییرات (عدم نیاز به ترومبین یا ضد انعقاد گاوی) است.

مطالعات هیستولوژیک در موش‌های صحرایی به مدت ۲۸-۷ روز بعد از پوشش مستقیم پالپ نشان داده MTA نتایج خوب و مشابهی در مقایسه با کلسیم هیدروکساید (۱۶) (در شرایط نکروز و هایپرمی) ایجاد می‌کند. ارزیابی خصوصیات التهاب بافت پالپ هم نشان داده PRP می‌تواند پروسه‌های التهاب را القاء یا تقویت کرده و منجر به بقای پالپ زخمی دندان موش گردد.

طبق نتایج بررسی Ouyang و Qiao (2006)، برخی فاکتورهای رشدی در PRP وجود دارند (۱۷). PRP یک فاکتور رشدی است که عمل میانجی‌گری بیولوژیک را برعهده داشته و کنترل پروسه‌ی ترمیم بافتی شامل پرولیفراسیون، تمایز، سنتز ماتریکس خارج سلولی و عروق‌زایی را به همراه نقش در هموستاز، التهاب، ترمیم بافت نرم و مینرالیزاسیون ایفا می‌نماید. مشخص گردیده کاربرد PRP در پروسه‌ی ترمیم نتایج بهتری به همراه دارد (در مقایسه با کاربرد یک فاکتور رشد منفرد به تنهایی و در تداخل سینرژیک بین دو نوع فاکتورهای رشدی که جهت القای پرولیفراسیون و تمایز سلول‌ها لازم هستند) (۱۸). Miremath و همکاران (۲۰۱۲)؛ PRF را به عنوان داروی درمان مولرهای دائمی دچار التهاب گزارش کردند (۱۹). در تحقیق اخیر مشخص گردید پالپوتومی با PRF می‌تواند جایگزین درمان با MTA یا سایر مواد برای درمان مولرهای دائمی دچار التهاب پالپ باشد.

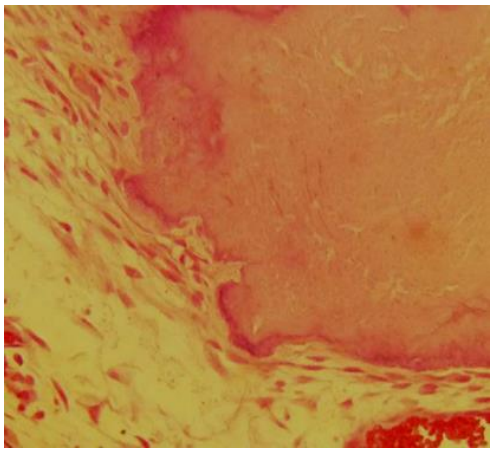

تصویر ۵- تشکیل پل عاجی نشانه ای از موفقیت ترمیم در پوشش پالپ پس از استفاده از PRF

استفاده از MTA به دلیل هیدروفیل بودن و نیاز به رطوبت جهت سخت شدن در درمان‌های پالپوتومی مورد توجه قرار گرفته که خاصیت مطلوبی در صورت احتمال وجود رطوبت می‌باشد (۲۰). همچنین، MTA به جهت حفظ ترمیم بافت پالپ و دارا بودن خاصیت سیل خوب در این درمان‌ها کاربرد دارد. Lee و همکاران (۲۰۱۳)، نتایج کلینیکی و رادیوگرافیک مطلوبی را در درمان‌های پالپوتومی با PRF در موارد علامت‌دار و غیرعلامت‌دار مشاهده کرده و نشان دادند پالپوتومی با PRF می‌تواند جایگزین درمان با سایر مواد در مولرهای دائمی با اکسپوژر پوسیدگی باشد (۲۱). Kumar و همکاران (۲۰۱۴)؛ پتانسیل پلیمریزه شدن آهسته‌ی PRF و فیبرین را به عنوان ساختار مطلوب برای ساپورت ترمیم شناسایی کرده و نشان دادند فاکتورهای رشدی یک کپی برای رژنراسیون بافتی در دندان ایجاد کرده و باعث ایجاد روش‌های جدیدتر برای ترمیم بافت دندانی می‌شود(۲۲).

منابع

1. Tagger M, Massler M. Periapical tissue reactions after pulp exposure in rat molars. Oral Surg Oral Med Oral Pathol 1975;39(2):304-317.
2. Robertson A, Andreasen FM, Andreasen JO, Norén JG. Long-term prognosis of crown-fractured permanent incisors. The effect of stage of root development and associated luxation injury. Int J Paediatr Dent 2000;10(3):191-199.
3. Shabahang S, Torabinejad M. Treatment of teeth with open apices using mineral trioxide aggregate. Pract Periodontics Aesthet Dent 2000;12(3):315-320.
4. Tziafas D, Smith AJ, Lesot H. Designing new treatment strategies in vital pulp therapy. J Dent 2000;28(2):77-92.
5. Dammaschke, T. The history of direct pulp capping. J Historic Dent 2008;56:9-23.
6. Rutherford B, Spangberg L. Trans-dentinal stimulation of reparative dentin formation by osteogenic protein-1 in monkeys. Ach Oral Biol 1995;40:681-683.
7. Murray PE, About I, Franquin J-C, Remsuat M, Smith AJ. Restorative pulpal and repair responses. J Am Dent Assoc 2001;132: 482-490.
8. Parirokh M, Torabinejad M. Mineral trioxide aggregate: a comprehensive literature review - part I: chemical, physical, and antibacterial properties. J Endod 2010;36(1):16–27.
9. Camilleri J. Hydration mechanisms of mineral trioxide aggregate. Int Endod J 2007;40(6):462-470.
10. Camilleri J, Montesin FE, Brady K, Sweeney R, Curtis RV, Ford TR. The constitution of mineral trioxide aggregate. Dent Mater 2005; 21(4):297-303.
11. Dohan Ehrenfest DM, Rasmusson L, Albrektsson T. Classification of platelet concentrates: from pure platelet-rich plasma (P-PRP) to leucocyte- and platelet-rich fibrin (L-PRF). Trends Biotechnol 2009; 27:158-167.
12. Choukroun J, Diss A, Simonpieri A, Girard MO, Schoefler C, Dohan SL. Platelet rich Fibrin (PRF): A second generation platelet concentrate: Part I: Technological Concepts and evolution. Oral Surg Oral Med Oral Pathol Oral Radiol Endod 2006;101:E37-44.
13. Dohan DM, Choukroun J, Diss A, Dohan SL, Dohan AJ, Mouhyi J, *et al*. Platelet-rich fibrin (PRF): a second-generation platelet concentrate. Part III: Leucocyte activation: a new feature for platelet concentrates. Oral Surg Oral Med Oral Pathol Oral Radiol Endod 2006;101:e51-55.
14. Kalaskar RR, Damle SG. Comparative evaluation of lyophilized freeze dried platelet derived preparation with calcium hydroxide as pulpotomy agents in primary molars. J Indian Soc Pedod Prev Dent 2004;22:24-29.
15. Ide Y, Nagasaki N, Tomioka R, Suito M, Kamiya T, Maeshima M. Molecular properties of a novel, hydrophilic cation-binding protein associated with the plasma membrane. J Exp Bot 2007;58:1173–1183.
16. Moghaddame-Jafari S, Mantellini MG, Botero TM, McDonald NJ, Nur JE. Effect of ProRoot MTA on pulp cell apoptosis and proliferation *in vitro*. J Endod 2005;31(5):387-391.
17. Ouyang X, Qiao J. Effect of platelet rich plasma in the treatment of periodontal infrabony defect in humans. Chinese Med J 2006;119 (18):1511-1521.
18. Petrovi V. The Effect of hydroxyapatite and platelet rich plasma on apexogenesis in monkeys. Acta Veterinaria (Beogard) 2009;59(2-3): 277-289.
19. Hiremath H, Saikalyan S, Hiremath V. Second-generation platelet concentrate (PRF) as a pulpotomy medicament in a permanent molar with pulpitis: a case report. Int Endod J 2012;45:105-112.
20. Yoon YM, Lee NY, Lee HS. Conservative endodontic treatment of permanent teeth with peri-apical lesions: case reports. J Korean

Acad Pediatr Dent 2011;38:276-283.

21. Lee K-Y, Lee S-H, Lee N-Y. Vital pulp therapy using platelet-rich fibrin in an immature permanent tooth: case reports. J Korean Acad Pediatr Dent 2013;40(2):120-126.

22. Kumar U, Mitra A, Bose N. The healing touch of PRF-a case report. Int J Healthcare and Biomed Res 2014;2(3):37-41.

Abstract in English

Vital Pulp Therapy an Appropriate Way to Save Tooth Life

Bahare Aghamohammadi[1*], Azin Tavakoli[2]

1. Faculty of Dentistry, University of Birjand, Birjand, Iran

2. Department of Clinical Sciences, Faculty of Veterinary Medicine, Azad University of Garmsar, Iran.

*Email add; Bahrehaghamohammadi@gmail.com

Vitality of dentin-pulp complex is essential for teeth health, so it's the priority in clinical control strategies. Pulp vitality in caries treatment for young individuals or in primary teeth has vital importance .In traumatic injuries to the pulp, pulp may be exposed and would be necrotic or infected .In most cases pulpotomy would be the treatment choice for pulp exposures with pulpitis because of the reparative potential of remained tissue and biocompatibility of pulpotomy materials .Therefore development of biocompatible treatments for preservation of pulp vitality and tooth survival is important.

Key words: vital pulp therapy, PRF, pulpotomy

التیام

eltiam.ivsa@gmail.com

پلئومورفیک رابدومیوسارکوما در ناحیه فک بالا در گربه نژاد DSH

دکتر نیما وزیر[۱]، دکتر فرهنگ ساسانی[۲]، دکتر بیتا وزیر[۳*]، دکتر فرخ رضا کبیر[۴]

۱. بورد تخصصی جراحی از دانشکده علوم تخصصی دامپزشکی، دانشگاه آزاد اسلامی واحد علوم و تحقیقات تهران و بورد تخصصی علوم تشریحی از دانشکده دامپزشکی، دانشگاه تهران
۲. استاد گروه پاتولوژی، دانشکده دامپزشکی، دانشگاه تهران
۳. استادیار گروه فیزیولوژی، دانشکده علوم تخصصی دامپزشکی، دانشگاه آزاد اسلامی واحد علوم و تحقیقات تهران
۴. استادیار گروه رادیولوژی، دانشکده علوم تخصصی دامپزشکی، دانشگاه آزاد اسلامی واحد علوم و تحقیقات تهران

*Email: bvazir@yahoo.com

چکیده

رابدومیوسارکوماها تومور عضلات اسکلتی و قلبی هستند از انواع تومورهای بدخیمی هستند که به راحتی متاستاز می دهند. گربه ماده از نژاد DSH به سن ۱۰ سال به بخش جراحی کلینیک دامپزشکی، با علائم بی‌اشتهایی، بوی بد دهان، ریزش بیش از حد بزاق و وجود توده ای در ناحیه گونه‌ایی سمت چپ ارجاع داده شد. بعد از القای بیهوشی، توده با برش پوست و با برداشت حاشیه ۵ میلیمتری از ناحیه سالم به طور کامل برداشته شد. در بررس های هیستوپاتولوژی به روش هماتوکسیلین و ائوزین، ترکیبی از سلول های رابدومیوسیت بزرگ و کوچک و گرد وجود داشت. در رنگ آمیزی اختصاصی تری کروماسون مشخص گردید که بافت توموری عضلانی است. SMA با درجات قابل توجهی در همه سلول‌های توموری مثبت بود. دسمین در بیش از ٪۶۰ سلول های توموری مثبت بود و میوگلوبین در ٪۸۰ از سلول ها مثبت بود و نتیجه هیستوپاتولوژی Moderate differentiated pleomorphic rhabdomyosarcoma گزارش گردید.

کلمات کلیدی: رابدومیوسارکوما، پلئومورفیک، مگزیلا، گربه پرشین

مقدمه

رابدومیوسارکوماها تومور عضلات اسکلتی و قلبی هستند این تومور در حیوانات نادر بوده و گروه هتروژنی از بدخیمی‌ها را شامل می‌شوند که از بافت مزانشیمال بخصوص عضلات مخطط در بالغین و از سلول‌های بنیادی جنینی در نابالغین ایجاد می‌شود و از انواع تومورهای بدخیمی هستند که به راحتی متاستاز می‌دهند (۱، ۹و۱۳). معمولاً در ناحیه حنجره

و قلب و به طور کمتر در ناحیه دهان دیده شده است (۴،۱۰و۱۴). نواحی مهاجرت و متاستاز این تومور، ریه‌ها کبد، طحال، کلیه‌ها و غدد فوق کلیه می‌باشد. همچنین رابدومیوسارکوما به دلیل تزریق واکسن هم در گربه‌ها گزارش شده است (۶).

رابدومیوسارکوما به سه شکل Pleomorphic، Embryonal و Alveolar ممکن است ایجاد شود (۷و۶). Pleomorphic که به آن Anaplastic Rhabdomyosarcoma هم اطلاق می‌گردد در بالغین رخ می‌دهد (۹). این نوع سرطان غیرشایع بوده و به سرعت رشد کرده و نیاز به اقدام سریع دارد و معمولاً پیش آگهی آن ضعیف است (۱۴).

شرح بیمار

در بهار ۱۳۹۷ گربه ماده از نژاد DSH به سن ۱۰ سال به بخش جراحی کلینیک دامپزشکی، با علائم بی‌اشتهایی، بوی بد دهان، ریزش بیش از حد بزاق و وجود توده‌ای در ناحیه گونه‌ایی سمت چپ ارجاع داده شد. در هنگام لمس بیمار واکنشی ناشی از درد نشان نمی‌داد. توده از ناحیه Zygomatic arch در جهت قدامی – شکمی به سمت فک پایین و به شکل قدامی – خلفی از ناحیه دندان ۴۰۱ تا دندان ۴۰۸ کشیده شده بود. غدد لنفاوی تحت فکی بزرگتر از حد نرمال و به راحتی قابل لمس بود.

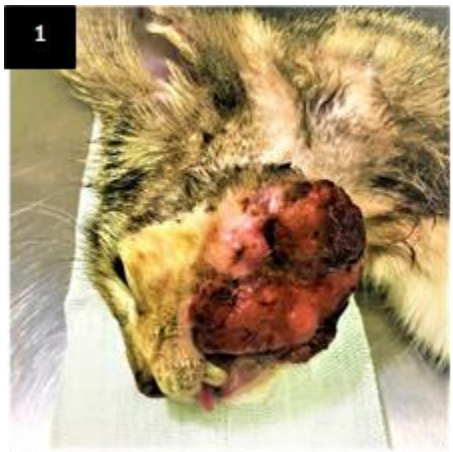

تصویر شماره ۱: وجود توده در ناحیه فک بالا

بررسی‌های هماتولوژی و بیوشیمیایی نشان از نوتروفیلی و عفونت خفیف داشت و پارامترهای آنالیز ادرار در محدوده نرمال بود.

بررسی های رادیوگرافی فک بالا و پایین، علائمی دال بر درگیری استخوان نشان نداد و در ریه ها نیز ضایعات متاستازی مشاهده نگردید.

روش جراحی

بعد از القای بیهوشی، توده با برش پوست و با برداشت حاشیه ۵ میلیمتری از ناحیه سالم به طور کامل برداشته شد. برش در ناحیه دندان ۴۰۱ تا بعد از ناحیه بعد از دندان ۴۰۸ در ناحیه گونه‌ای انجام گرفت. وزن توده ۱۲گرم و اندازه آن x3۴۵ میلیمتر بود. رنگ آن قرمز، خاکستری و سفید و حالت نکروتیک داشت.

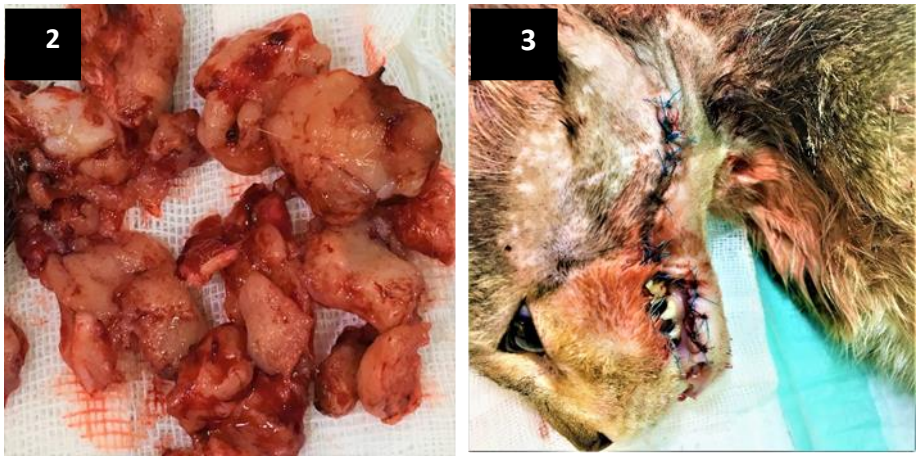

تصویر شماره۲و۳: برداشت توده به روش جراحی

بعد از جراحی کوآموکسی کلاو (۲۰میلی گرم به ازای هر کیلوگرم وزن بدن، سه بار در روز به مدت یک هفته) و کلرهگزیدین گلوکونات برای شستشوی موضع و دهان به عنوان آنتی سپتیک تجویز شد.

نمونه برداشته شده در فرمالین ۱۰٪ قرار داده شده و برای رنگ آمیزی هماتوکسیلین و ائوزین به آزمایشگاه هیستوپاتولوژی فرستاده شد.

نتایج:

در بررسی‌های هیستوپاتولوژی به روش هماتوکسیلین و ائوزین، ترکیبی از سلول های رابدومیوسیت بزرگ و کوچک و گرد وجود داشت. بعضی از رابدومیوسیت ها واکوئوله و بسیاری نیز دوکی شکل بوده و الگوی تار عنکبوتی داشتند. در بعضی از نقاط در کنار سلول‌های سرطانی، رشته های عضلانی مخطط اسکلتی مشهود بود.

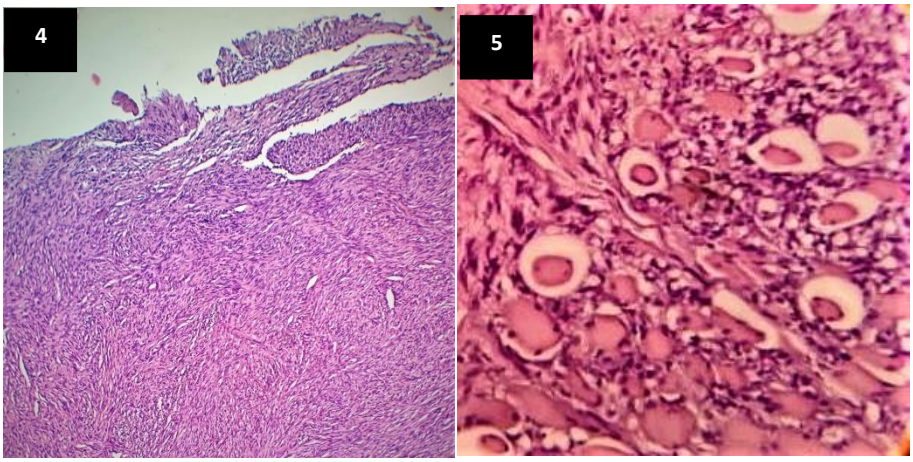

تصویر شماره ۴: رنگ آمیزی H&E، بزرگنمایی 40x

تصویر شماره ۵: سلول های توموری با اشکال دوکی، گرد تا بیضی شکل، که بیانگر فرم پلئومورفیک رابدومیوساکوما می باشد، مقاطع عرضی بافت عضلانی نیز دیده می شود. رنگ آمیزی H&E، بزرگنمایی 100x

بعد از آن به جهت تشخیص تفریقی از رنگ آمیزی اختصاصی تری کروماسون استفاده شد در این رنگ آمیزی هم سلول‌های سرطانی رنگ قرمز به خود گرفته و مشخص گردید که بافت توموری عضلانی است.

در بررسی‌های ایمونوهیستوشیمی از سه روش میوگلوبین، SMA و دسمین استفاده شد و نتایج زیر حاصل گردید:

SMA با درجات قابل توجهی در همه سلول‌های توموری مثبت بود.

دسمین در بیش از ۶۰٪ سلول‌های توموری مثبت بود.

میوگلوبین هم در ۸۰٪ از سلول‌ها مثبت بود.

نتیجه هیستوپاتولوژی Moderate differentiated pleomorphic rhabdomyosarcoma گزارش گردید.

تصویر شماره ۶: تایید وجود بافت عضلانی، رنگ آمیزی تری کروماسون، بزرگنمایی 100x

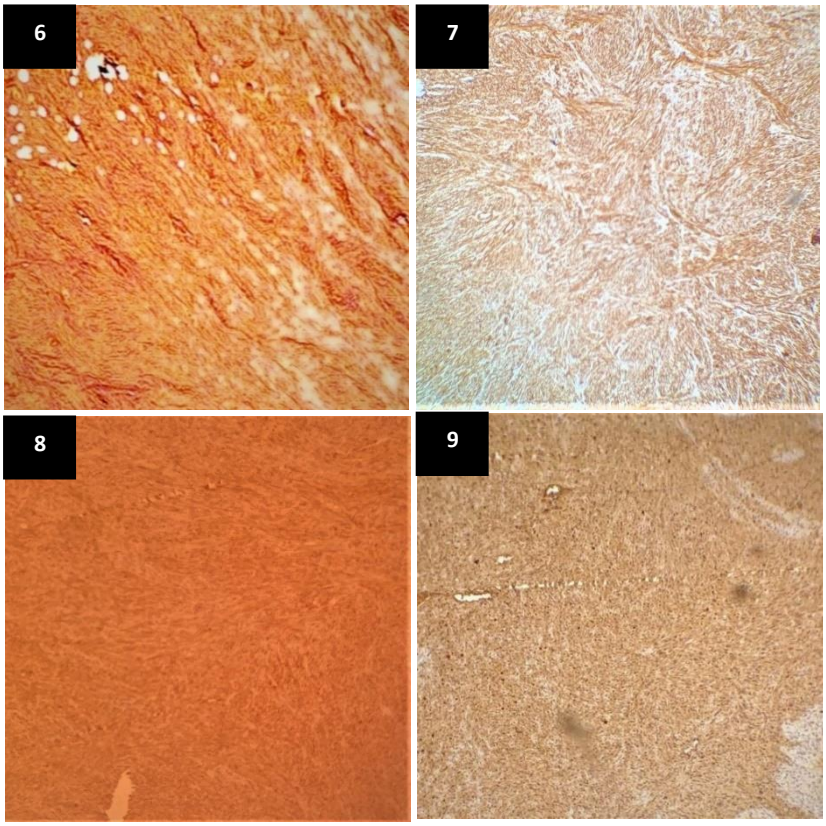

تصویر شماره ۷: تایید وجود سلول های توموری، رنگ آمیزی SMA، بزرگنمایی 100x

تصویر شماره ۸: تایید وجود سلول های توموری در ۶۰ درصد سلول ها، رنگ آمیزی دسمین، بزرگنمایی 100x

تصویر شماره ۹: نتیجه مثبت در ۸۰٪ سلول ها، رنگ آمیزی میوگلوبین، بزرگنمایی 100x

بحث:

Beck و همکاران در سال ۱۹۸۶ و Lascelles و همکاران در سال ۱۹۹۸ گزارش کردند که رابدومیوسارکوما در ماهیچه‌های مخطط، حنجره، زبان، لثه، مثانه، عضله قلبی، حلق، چادرینه بزرگ، میزراه و پوست رخ می‌دهد.

Cooper و همکاران در سال ۲۰۰۲ اعلام کردند که رابدومیوسارکوما معمولاً به ریه‌ها، عقده‌های لنفی، قلب، طحال، فوق کلیه، کلیه، ماهیچه‌های اسکلتی متاستاز می‌دهد. Gandi و Vivekanand در سال ۲۰۱۲ و Nakaichi در

سال ۲۰۰۷ تاکید کرده‌اند که رابدومیوسارکوماها پاسخ مثبتی به شیمی درمانی و پرتودرمانی نمی‌دهند حتی در مواردی افزایش سرعت رشد توده، بعد از جراحی و شیمی درمانی و پرتودرمانی گزارش شده است.

Castero و همکاران در ۲۰۱۳ گزارش کردند که رابدومیوسارکوما دارای سرعت رشد بالایی می‌باشد.

در این بیمار به دلیل سن بالا و مساعد نبودن شرایط حیوان، شیمی درمانی و پرتودرمانی بعد از جراحی صورت نگرفت و با وجود پایدار بودن شرایط حیوان، بعد از ۵ ماه توده دوباره از همان محل رشد کرد. بررسی رادیوگرافی متاستاز به ریه‌ها را نشان داد و حیوان به دلیل رشد سریع توده به سمت حلق و شروع زجر تنفسی، یوتانازی شد.

در بررسی‌های نکروپسی بعد از برداشت مجدد توده و بررسی های مجدد هیستوپاتولوژی، رابدومیوسارکوما مجدداً تایید گردید.

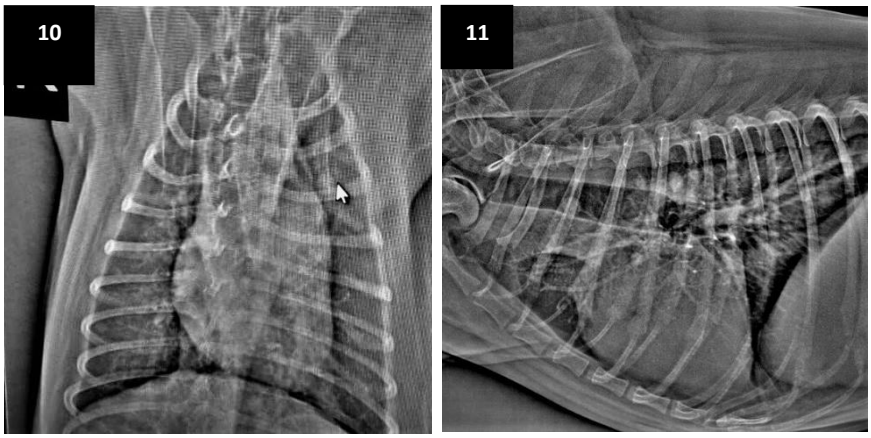

تصویر شماره۱۰ و ۱۱: نمای پشتی شکمی و جانبی و وجود ضایعات متاستاتیک در بررسی های رادیوگرافی ریه ها

منابع

1. American Cancer Society (2013): What is rhabdomyosarcoma. Erişim adresi: http://www.cancer.org/cancer/rhabdomyosarcoma/detailedguide/rhabdomyosarcoma-what-is-rhabdomyosarcoma
2. Beck ER, Withrow SJ, McChesney AE, Richardson RC, Henderson RA, Norris AM, Caywood DD, Klausner JS, Harvey HJ, Holmberg DL (1986): Canine tongue tumors: a retrospective review of 57 cases. J Am Anim Hosp Assoc, 22, 525-532.
3. Brockus CW, Myers RK (2004): Multifocal rhabdomyosarcomas within the tongue and oral cavity of a dog. Vet Pathol, Vol.41, 273-274.
4. Castero, B.G. A comparative review of canine and human rhabdomyosarcoma with emphasis on classification and pathogenesis. Vet. Pathol., Vol.55, p.806-826, 2013.
5. Cooper BJ, Valentine BA (2002): Tumors of muscle. 341-359, 361-362.
6. Ergin I., Ahlat O., Oto C., (2014): Oral Pleomorphic rhabdomyosarcoma in a dog with the long metastasis. Ankara Univ Vet Fak Dreg, 61, 225-227.
7. Gandi L, Vivekanand S (2012): Maxillofacial rhabdomyosarcoma in the canine maxillofacial area.Vet World, 5,

565-567.

8. Ginel PJ, Martin de las mulas J, Lucena R, Millan Y, Novales M (2002) Skeletal muscle rhabdomyosarcoma in a dog, 151, 736-738.
9. Kim DY, Hodgin EC, Cho DY, Varnado JE (1996) Juvenile rhabdomyosarcomas in two dogs, Vet Pathol, 33,447-450.
10. Lascelles BDX, McInnes E, Dobson JM, White RAS (1998): Rhabdomyosarcoma of the tongue in a dog. J Small Anim Pract, 39, 587-591.
11. Meuten, Donald J, Tumors in Domestic Animals, 5th Edition, (2017): Wiley Blackwell Pub., p512.
12. Nakaichi M, Itamoto K, Hasegawa K, Morimoto M, Hayashi T, Une S, Taura Y, Tanaka K (2007) Maxillofacial rhabdomyosarcoma in the canine maxillofacial area. J Vet Med Sci, 69, 65-67.
13. Rosa MR, Amorim RFB, Carneiro FP, Benatto N, Barriviera M, Miguel MCC (2010) Aggresive spindle cell rhabdomyosarcoma in an 11-month old boxer dog. J Vet Med Sci, 72, 1363-1366.
14. Yamate J, Murai F, Izawa T, Akiyoshi H, Shimizu J, Ohashi F, Kuwamura M (2011) A Rhabdomyosarcoma Arising in the Larynx of a Dog, J Toxicol Pathol, 24, 179-182

Abstract in English

Pleomorphic Rhabdomyosarcoma on Maxillary Region in a Persian cat

Nima Vazir1, Farhang Sasani2, Bita Vazir3*, Farrokhreza Kabir4

1. DVM, Board Certified in veterinary Surgery and Anatomical Sciences, Faculty of specialized veterinary medicine, Science and research branch of Islamic azad university and Faculty of Veterinary Medicine University of Tehran, Iran.
2. Professor of Veterinary Pathology, Faculty of Veterinary Medicine, University of Tehran.
3. Assistant Professor of Veterinary Physiology, Faculty of specialized veterinary medicine, Science and research branch of Islamic azad university, Tehran, Iran.
4. Assistant Professor of Veterinary Radiology, Faculty of specialized veterinary medicine, Science and research branch of Islamic azad university, Tehran, Iran.

*Email:vazir@yahoo.com

Rhabdomyosarcomas are the skeletal and cardiac tumors and one of the easily metastatic tumors. A 10 years old DSH cat was referred to the surgery department of veterinary clinic with anorexia, halitosis, excessive salivation and a mass on left buccal region. After general anesthesia, the mass was resected from 5mm of healthy margin. In histopathology investigation, H&E staining, there is a complex of big, small and round rhabdomyocytes. Masson's trichrome staining showed that tumoral tissue was muscular. SMA was positive in many of tumoral cells. Desmin was positive in 60% of tumoral cells and myoglobin was positive in 80% of cells and moderate differentiated pleomorphic rhabdomyosarcoma was reported.

Key words: Pleomorphic, Rhabdomyosarcoma, Maxilla, Persian cat

Table of English Abstract

Eltiam

(Oral Diseases: A Serious Problem for Animal Health)

Print ISSN: 2423-5695

Publisher: Iranian Veterinary Surgery Association (IVSA)

Postal Adress: Asian Highway, Opposite to Razavi Hospital, Faculty of Veterinary Medicine Teaching Hospital, Secretariet of IVSA, Mashhad, Iran

PostalCode: 9187195786

Phone: 0098-5136579430 **Fax: 0098-5136579430**

Website: www.eltiamjournal.ir

Email Adress: eltiam.ivsa@gmail.com

Eltiam

(Iranian Veterinary Surgery Association Journal)

ISSN 2423-5695

Volume 6. Issue 1. 2020

نشریه علمی ترویجی التیام دو بار در سال چاپ می‌شود.

شماره بعدی التیام: "اهمیت لنگش و مبانی تشخیص در گاوهای شیری"، سردبیر: دکتر احمدرضا محمدنیا